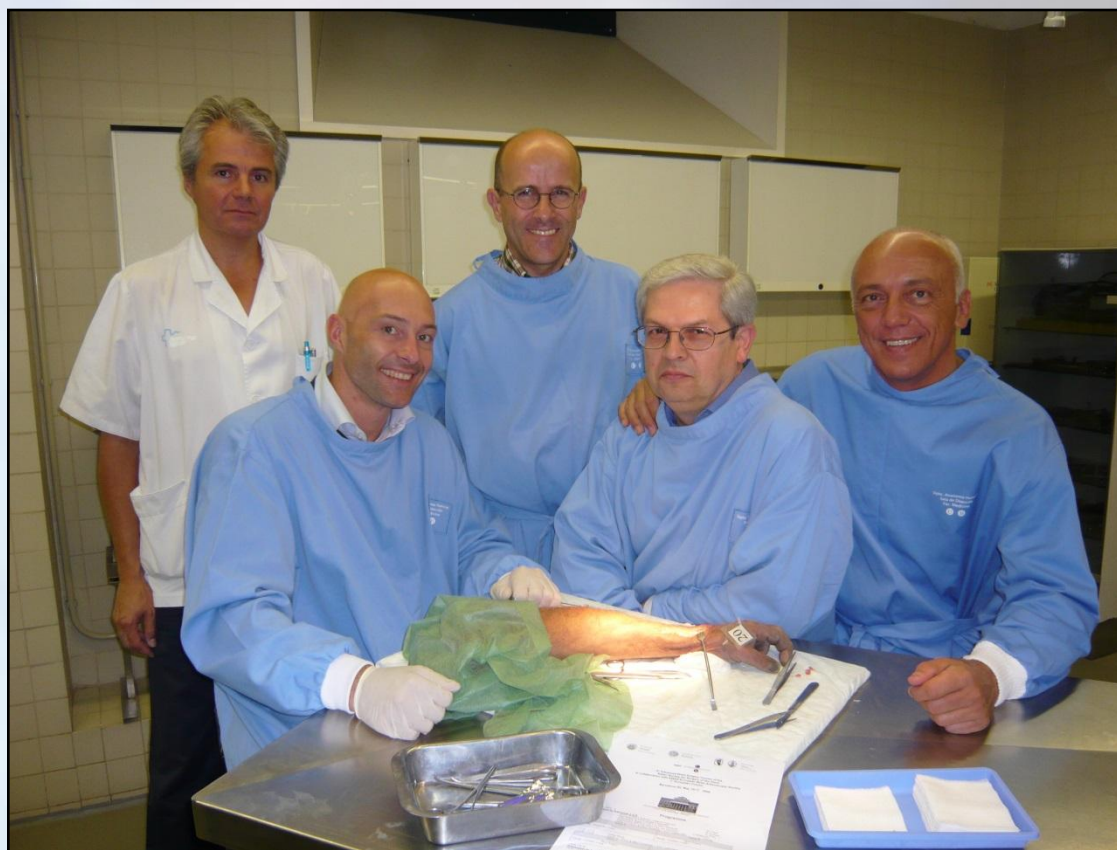


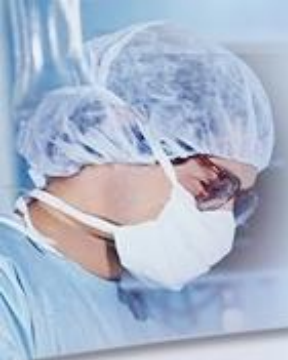
*S.C. di Ortopedia e Traumatologia
A.O.U. "Maggiore della Carità"
Direttore prof.F.A.Grassi
Università del Piemonte Orientale
"A. Avogadro"*

CHIRURGIA DELLA MANO

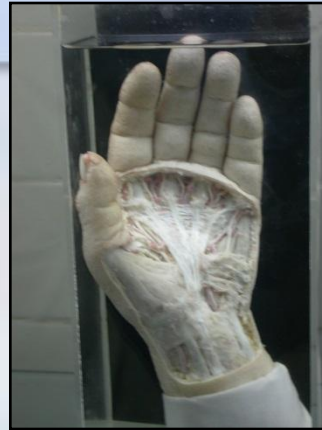

Dr. Davide Gamberoni

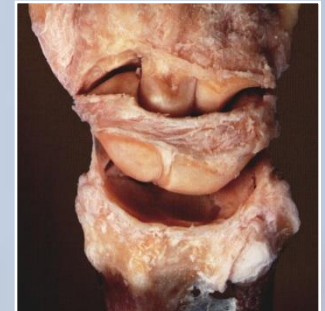
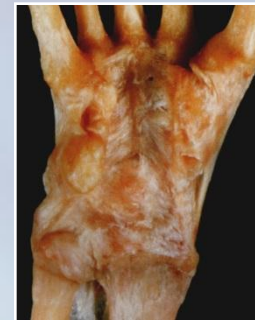
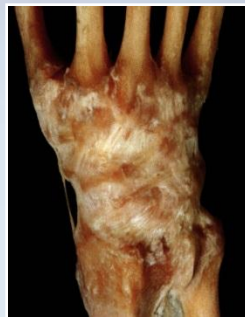Chirurgia Della Mano

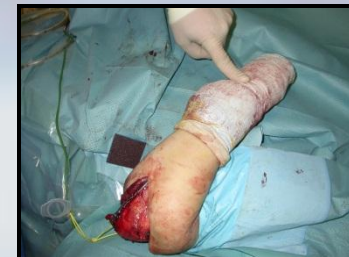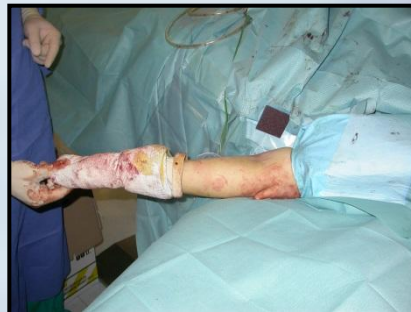- *Mano*



- *Polso*



- *Gomito*





Interventi in elezione

- **DEGENERATIVE:** RIZOARTROSI DEL POLLICE, ARTROSI E PSEUDOARTROSI
- **ARTRITICHE:** ARTRITE REUMATOIDE, GOTTOSA, TUBERCOLARE
- **SINDROMI CANALICOLARI :** STC, COMPRESSIONE NERVO ULNARE (GOMITO, POLSO)
- **TENDINITI:** DITO A SCATTO, M. DI DE QUERVAIN, EPICONDILITE, EPITROCLEITE
- **M. DI DUPUYTREN**
- **PATOLOGIE MENO FREQUENTI**
- **ESITI DI TRAUMI**

- ***NEUROMI ED ESITI LESIONI NERVOSE***
- ***CISTI E NEOFORMAZIONI***
- ***INFEZIONI***
- ***SPASTICITA' (CONGENITA, POSTSTRUAMTICA, ESITI DI ICTUS CEREBRI)***



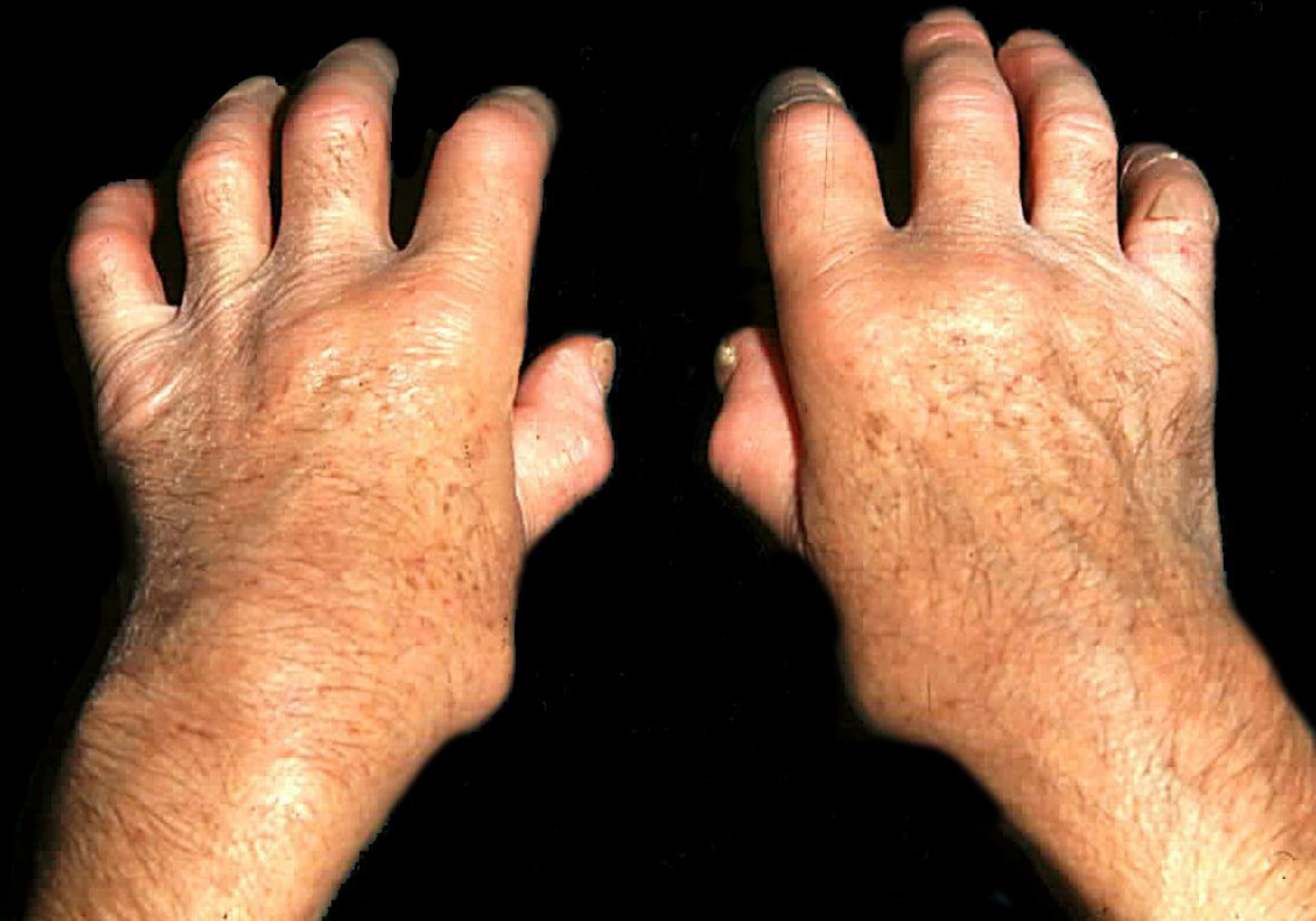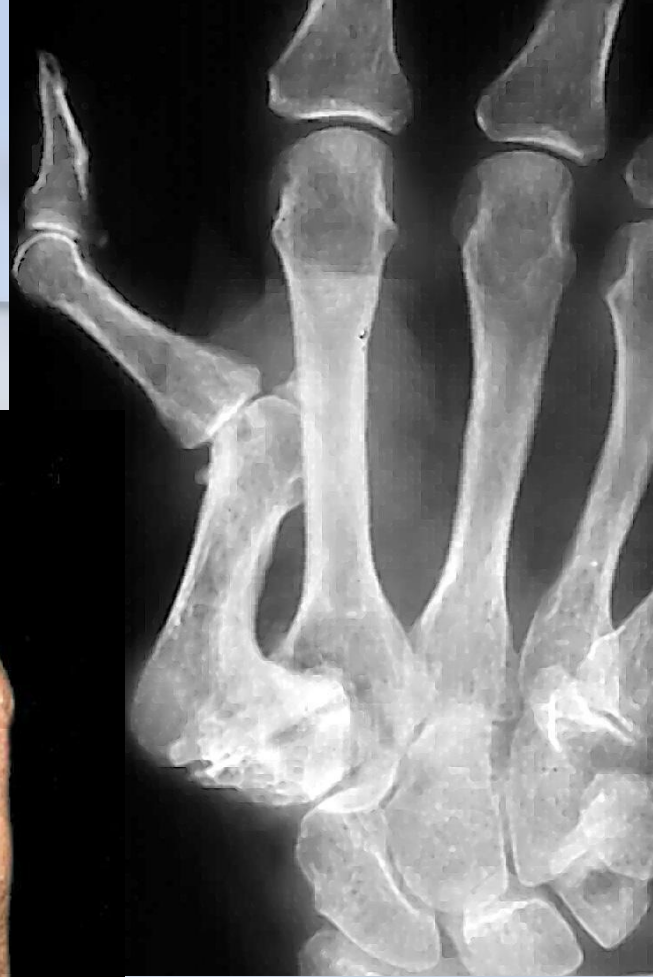Rizoartrosi del pollice

- Sintomi: dolore alla radice pollice, spontaneo e /o durante la presa e la pinza polpale; debolezza
deformità a «Z»
- Segni: tumefazione, scrosci articolari, rusing positivo



RIZOARTROSI

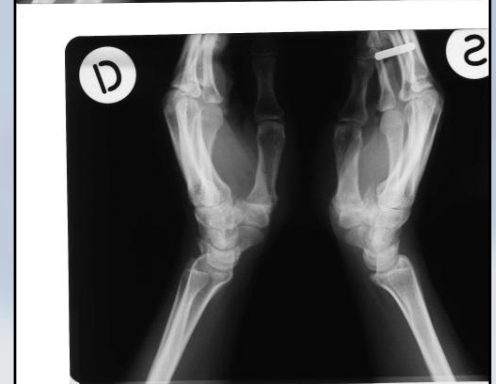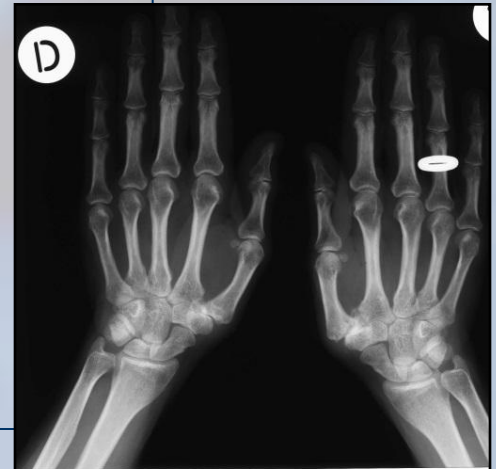
ARTROSI TRAPEZIO-METACARPALE



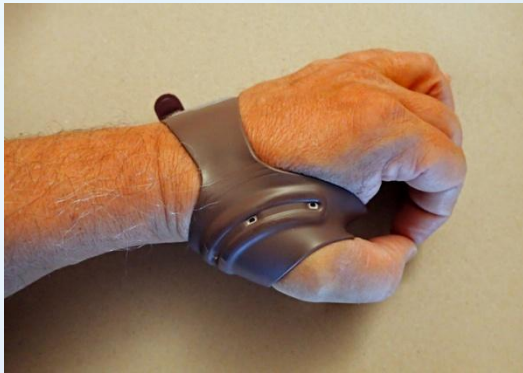Rizoartrosi del pollice

■ Esami base: radiografia della mano

■ Terapia iniziale: FANS,
ortesi I raggio per centraggio
articolazione TM



Visita specialistica





Sospette forme artrosiche

Anamnesi: traumi, sovraccarichi funzionali sportivi o professionali

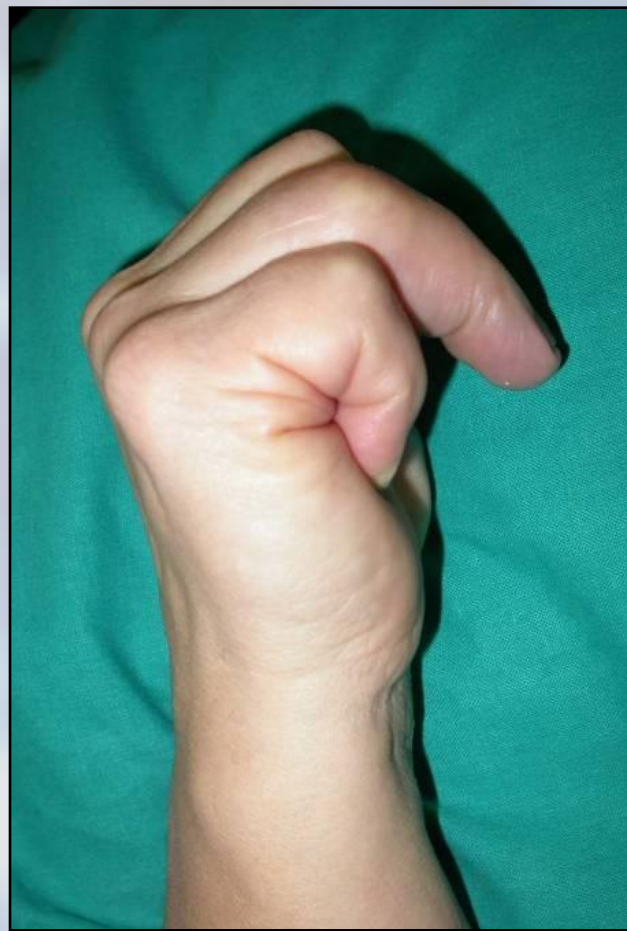
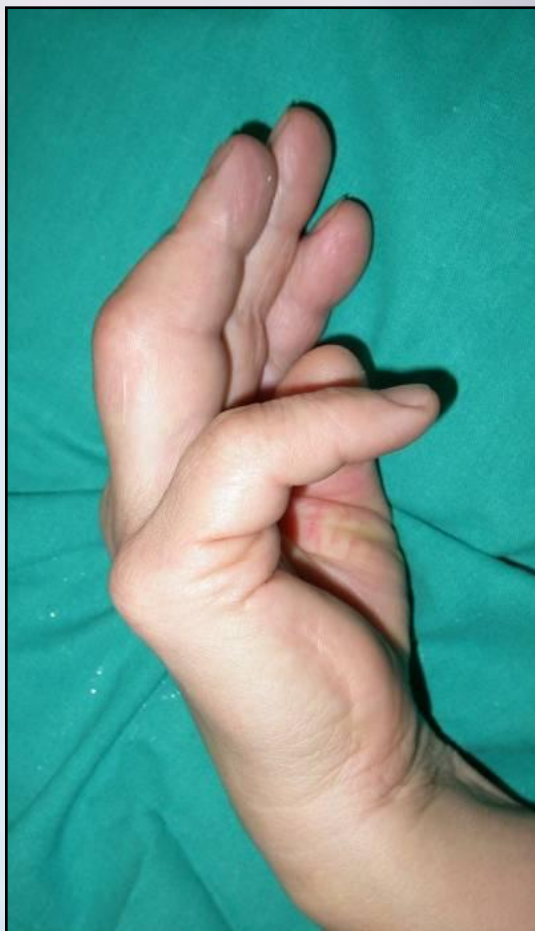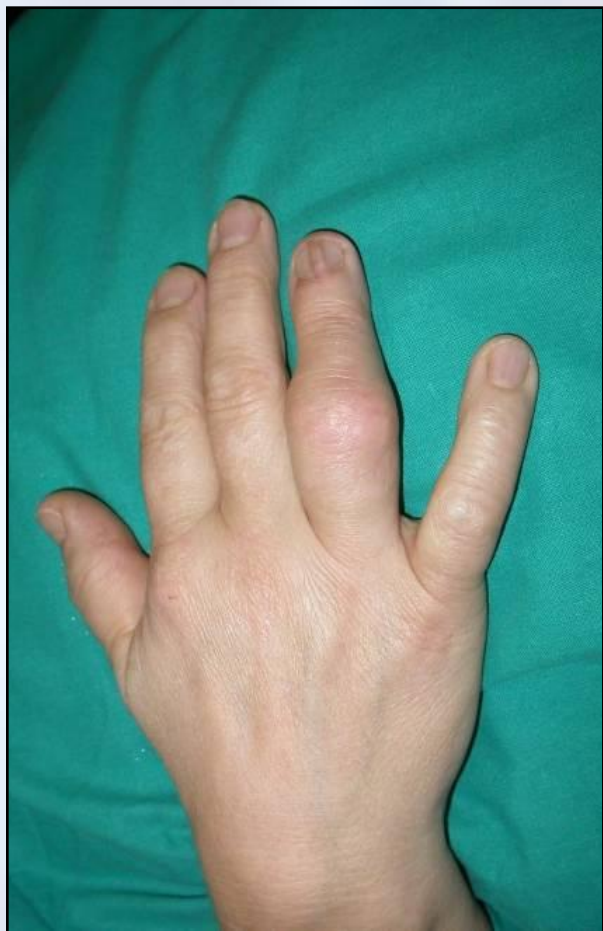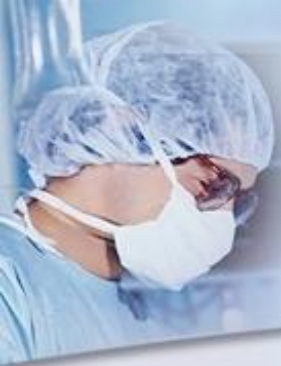Quadri clinico: dolore spontaneo e/o sotto sforzo, deformità, scrosci articolari, tumefazione-versamento, termotatto positivo, cisti artrogene

Esami base: radiografia 2P o mirate

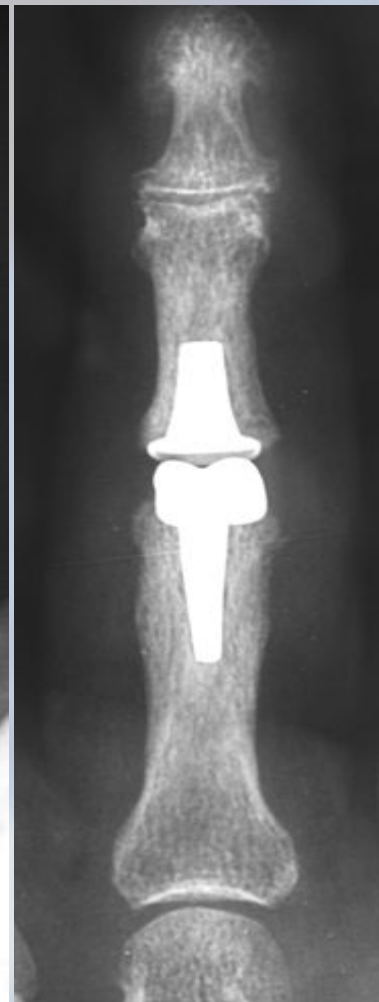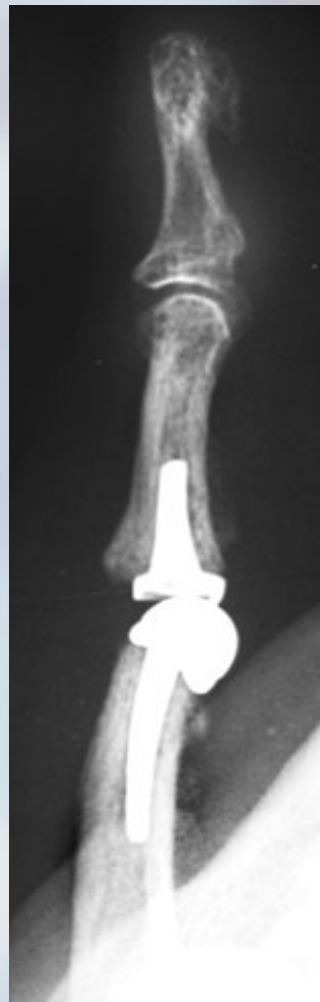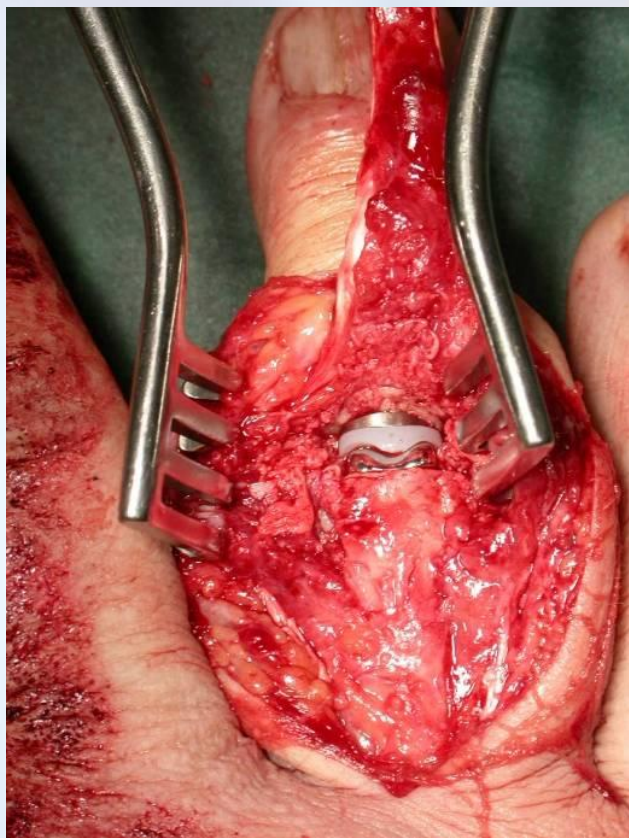
Terapia iniziale: FANS, Inibitori Cox2

Terapia specialistica: artrocentesi, infiltrazioni, artroplastiche, artrodesi, artroprotesi

Artrosi IFP



Artrosi IFP

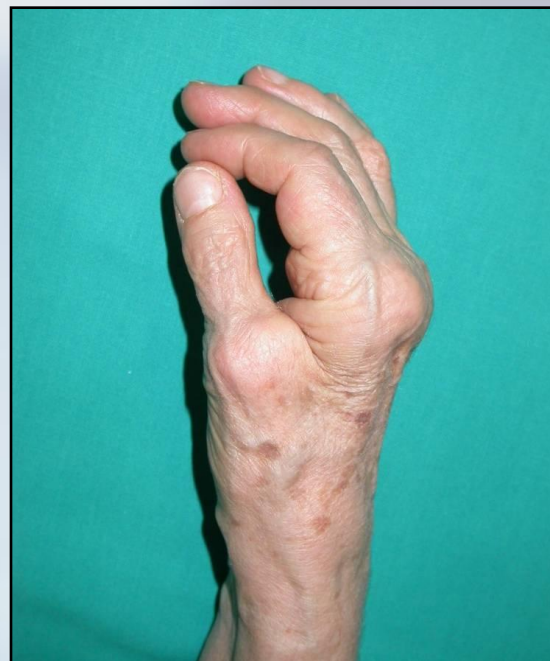
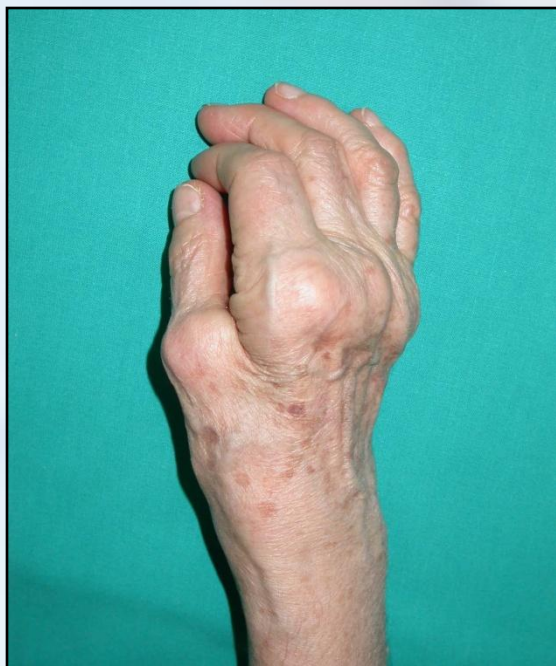




Artrite Reumatoide

La chirurgia della mano ha un senso per :

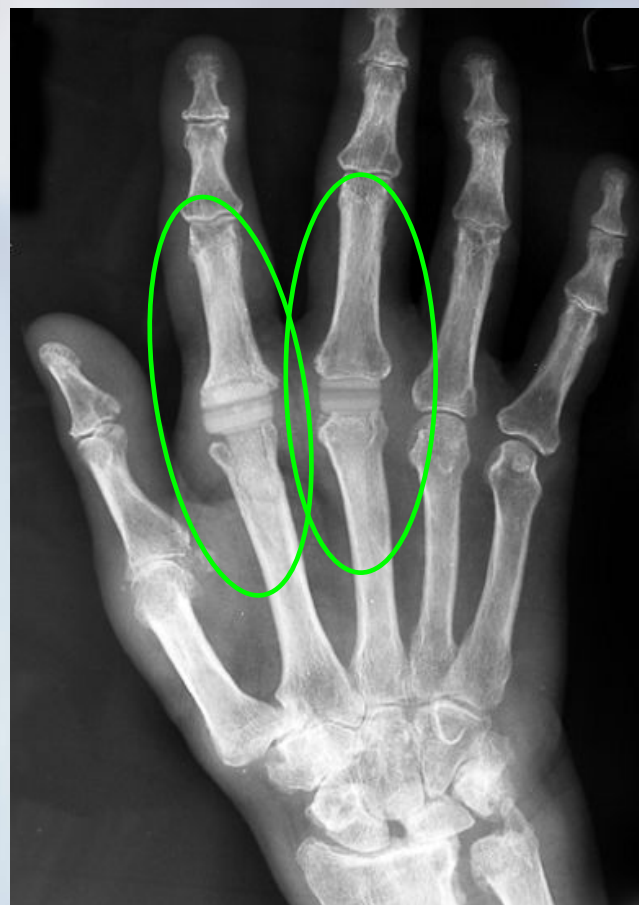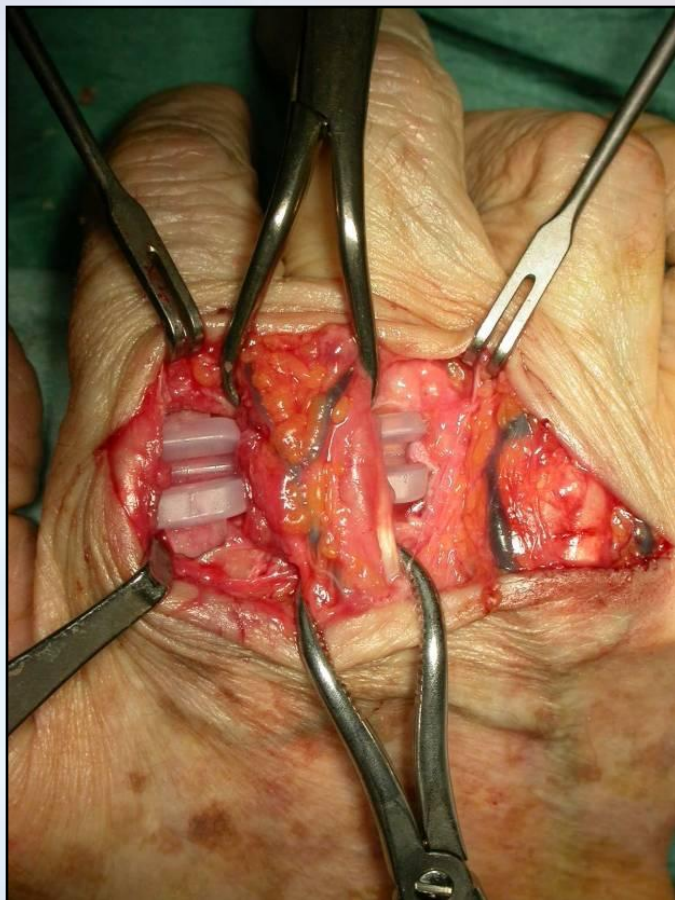
- togliere il dolore e rallentare l'evoluzione (sinovialectomie)
- correggere le deformità e ripristinare la funzione (plastiche, protesi)



Quadro clinico, esami ematochimici, radiografie

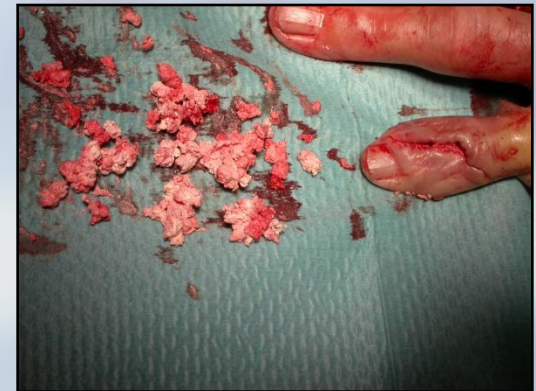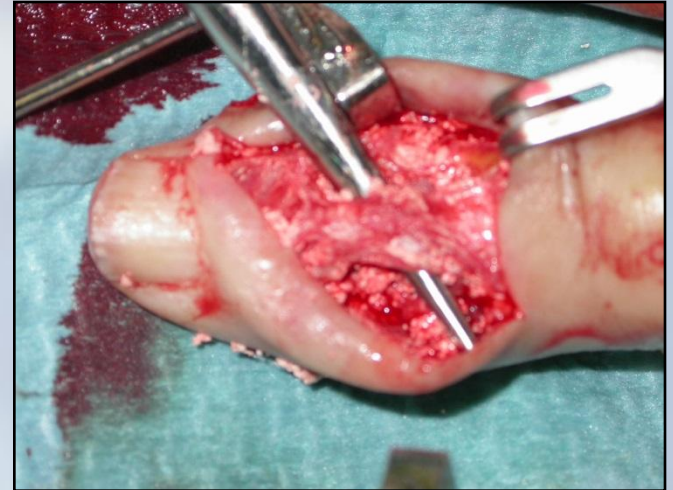

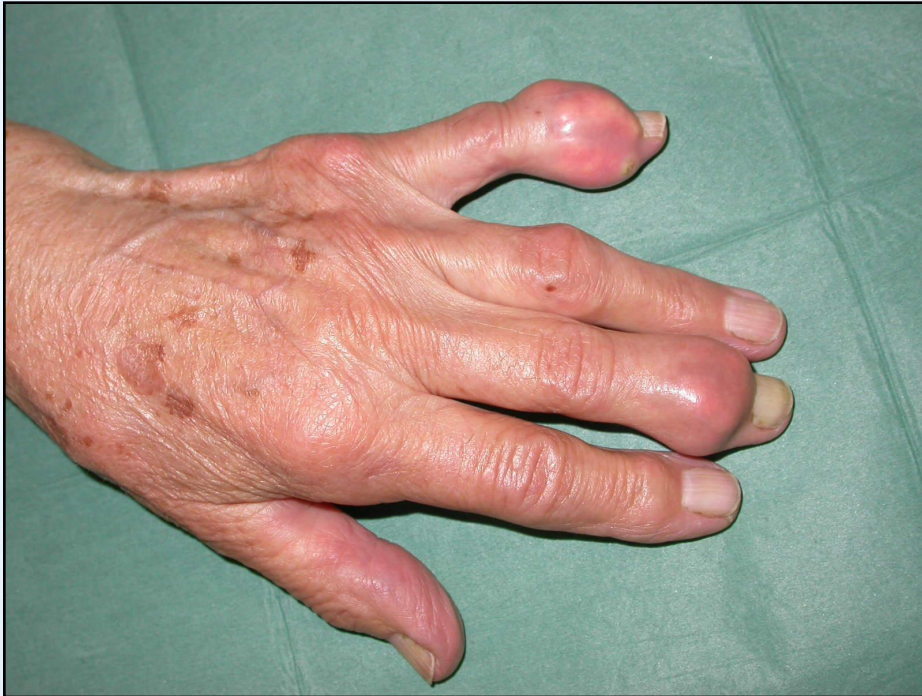
Artrite Reumatoide



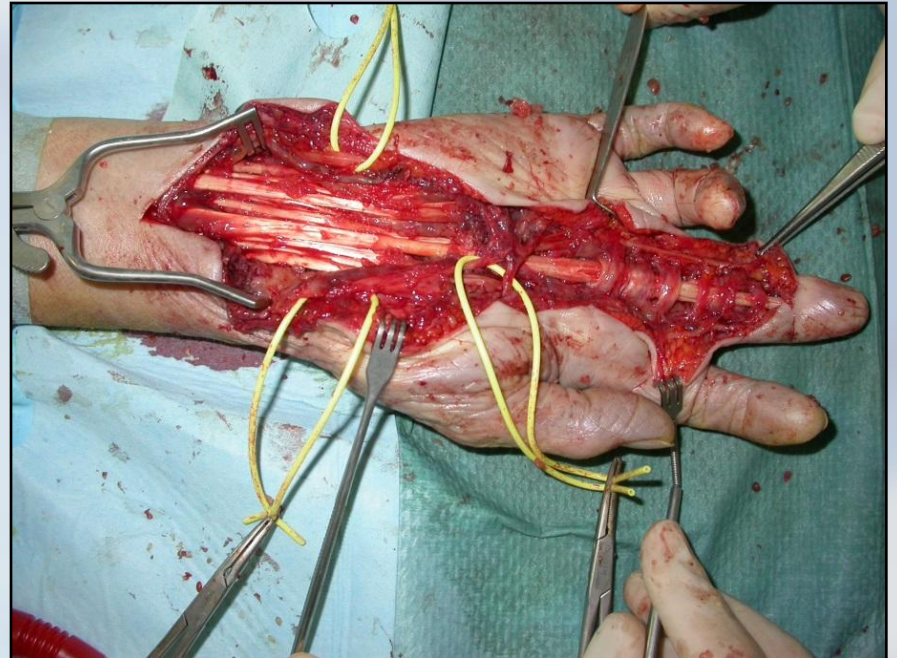
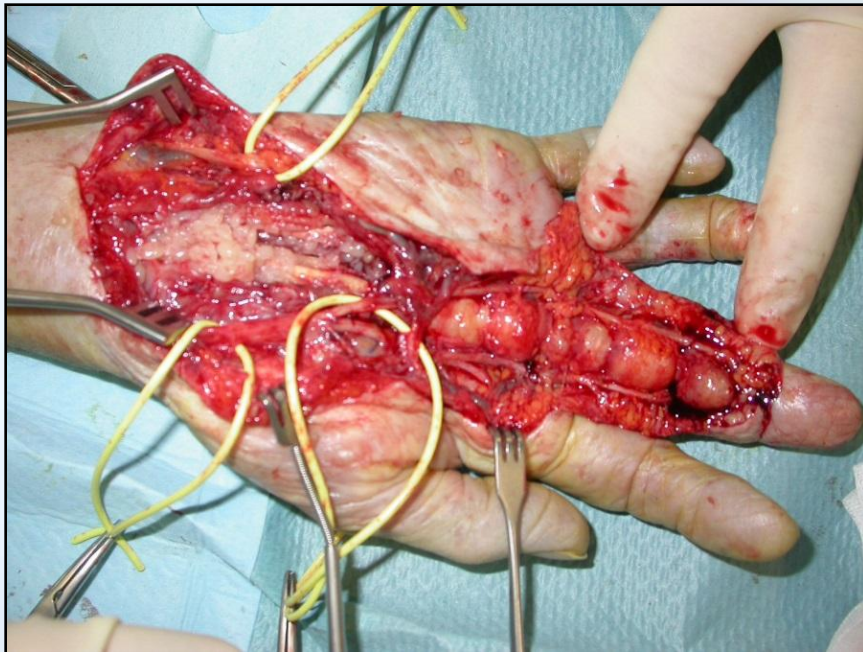
Artrite gottosa

Anamnesi e quadro clinico
Radiografie mano



Artrite tubercolare

Anamnesi e quadro clinico
Radiografie mano





Sindrome del Tunnel Carpale

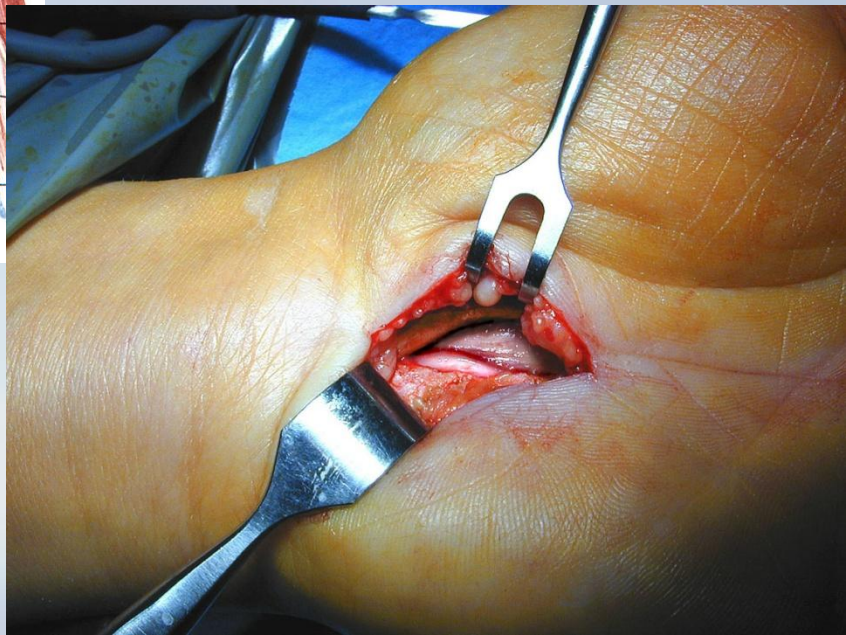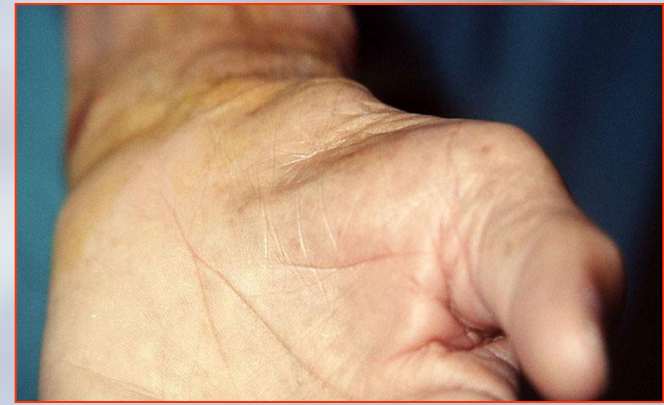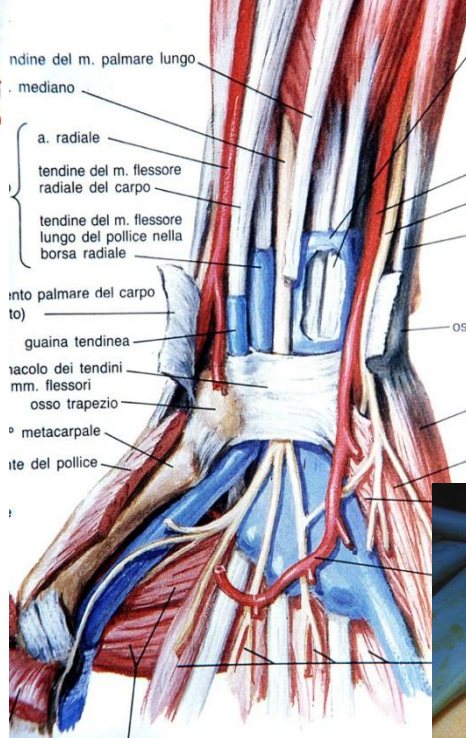
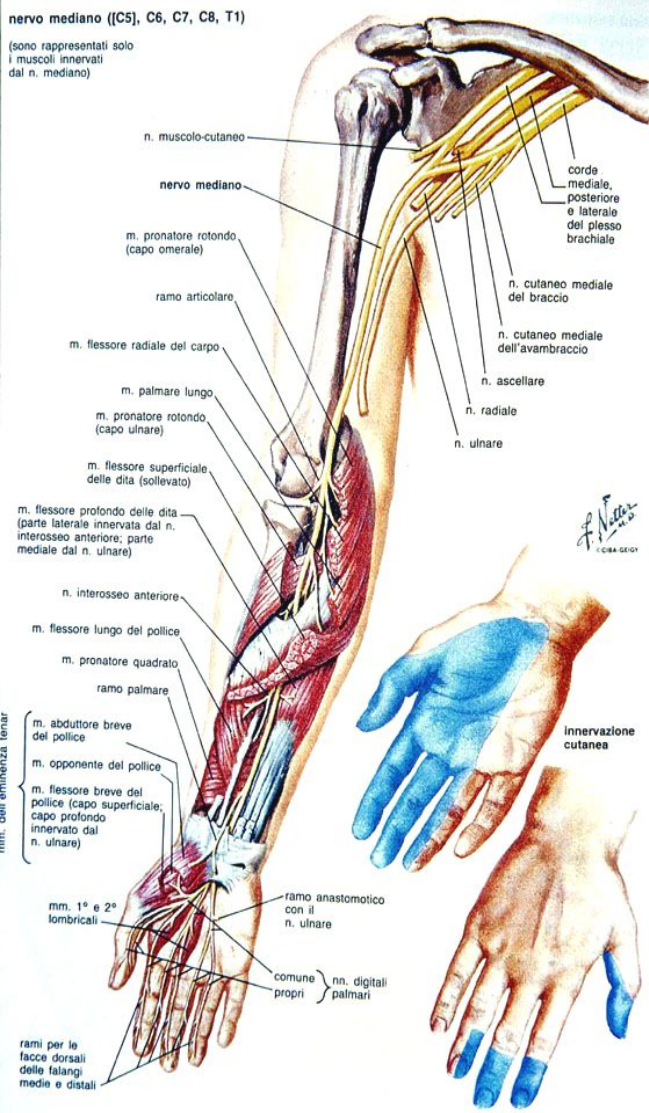
Sintomi: dolore/parestesie prime tre dita con peggioramento notturno; impaccio motorio presa e pinza polpale

Segni: Tinel positivo volare al polso; Phalen positivo, ipotrofia eminenza thenar

Sindrome del Tunnel Carpale

nervo mediano (C5, C6, C7, C8, T1)

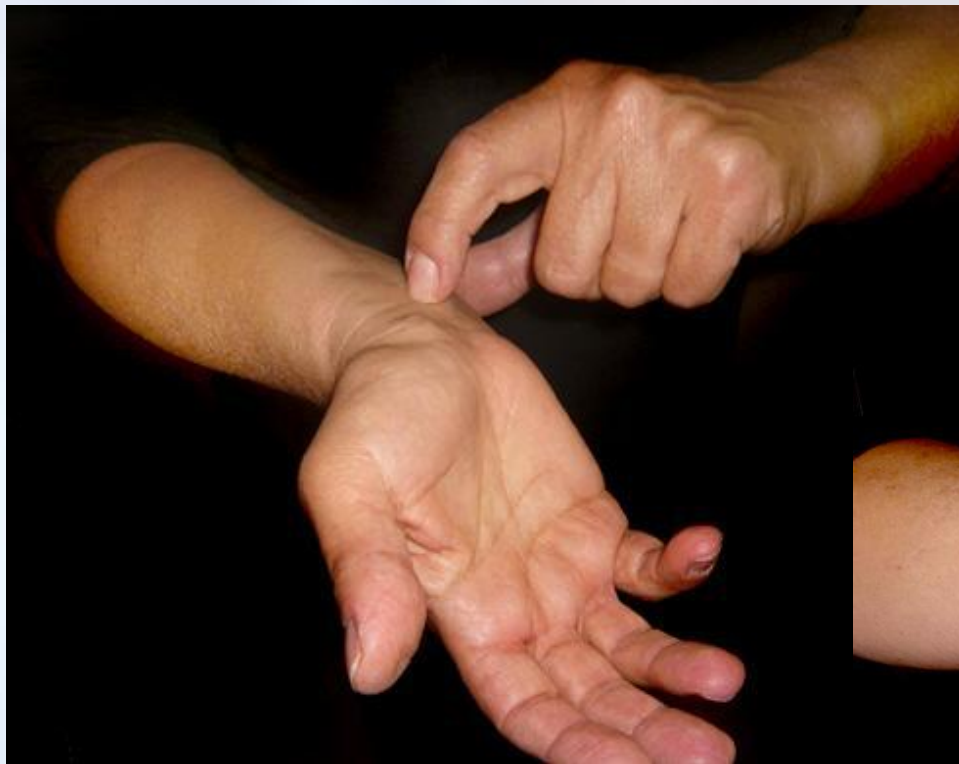(sono rappresentati solo i muscoli innervati dal n. mediano)



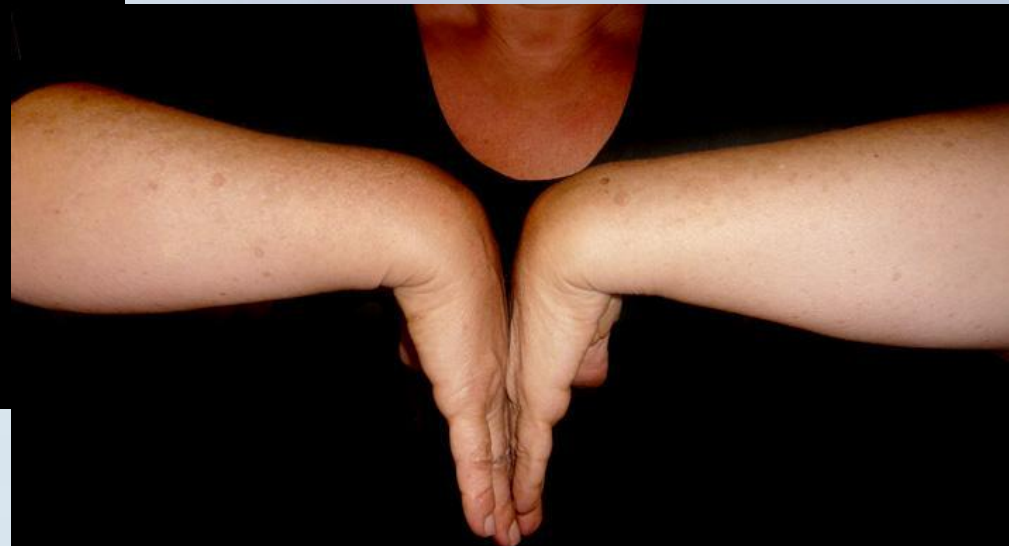

Sindrome del Tunnel Carpale

Tinel



Phalen





Sindrome del Tunnel Carpale

Esami base: nessuno, inviarlo sulla base clinica o EMG studio conduzione sensitivo motoria (se nessun dubbio diagnostico differenziale)

Terapia iniziale: FANS, cortisonici per os

Terapia specialistica: intervento di liberazione nervo mediano al carpo ed eventuale sinovialectomia flessori

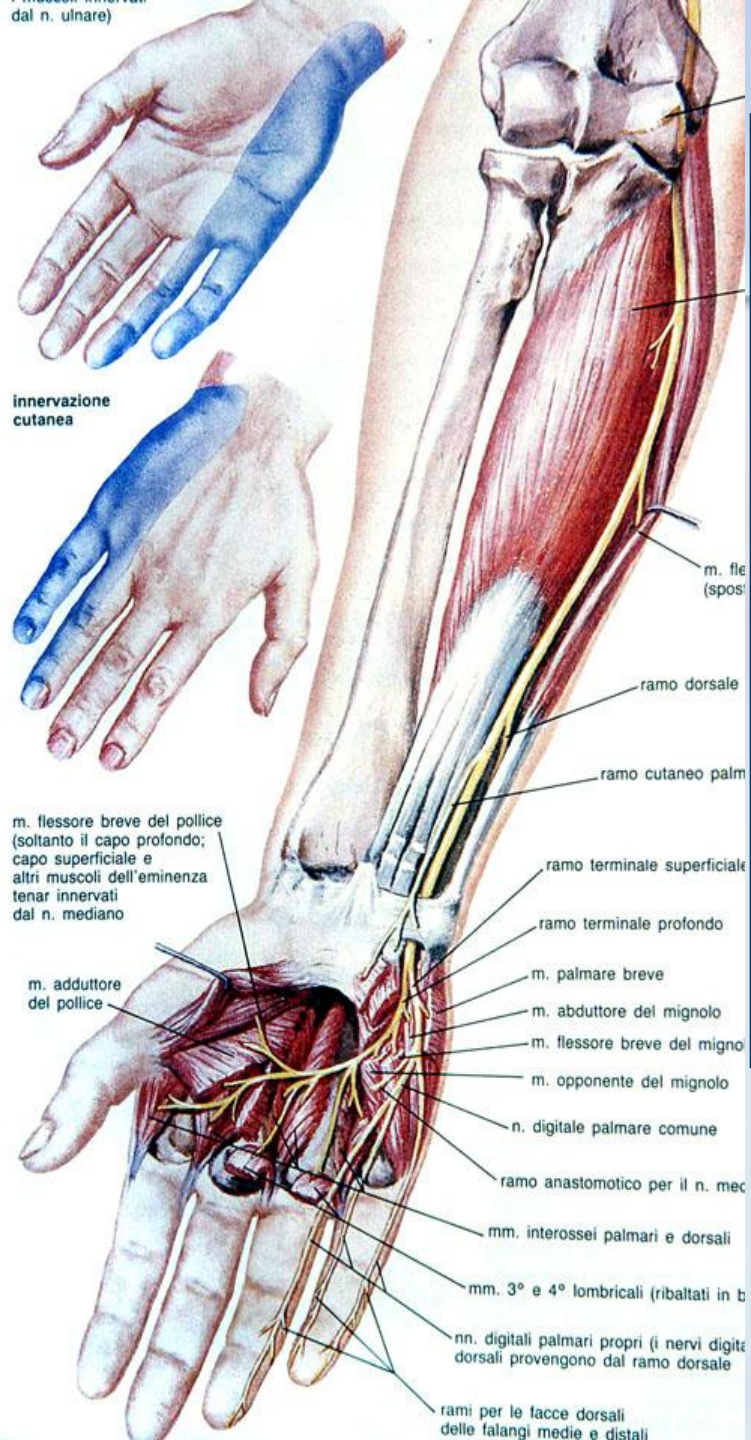


Sindrome da compressione nervo ulnare

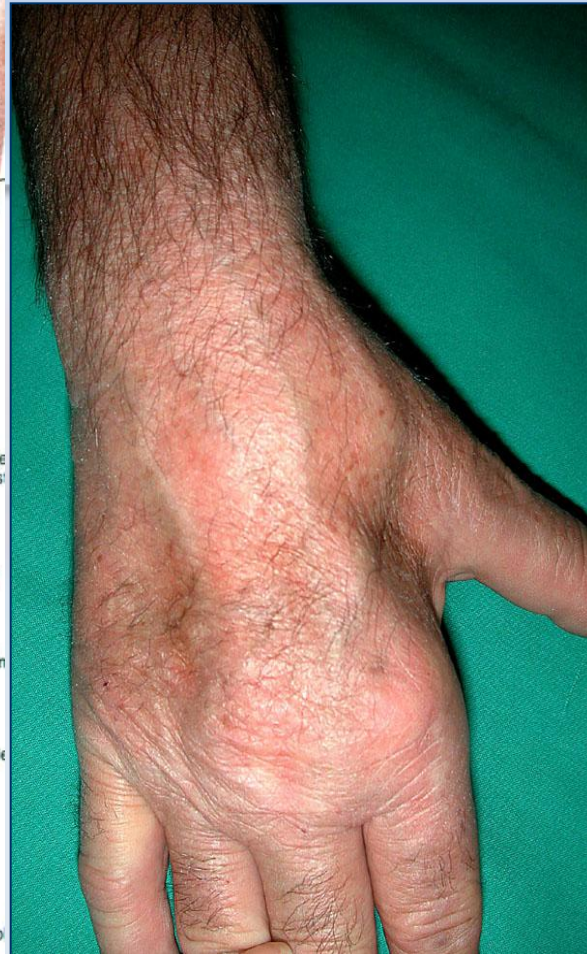Anamnesi: deformità infantile in valgo del gomito, sport di lancio, posture

Sintomi: dolore/parestesie ultime due dita che peggiorano a gomito flesso, impaccio motorio mano

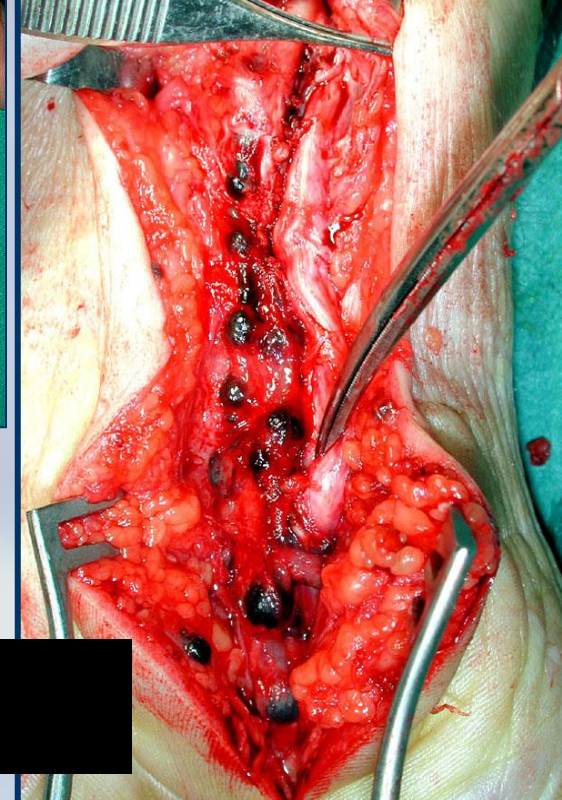
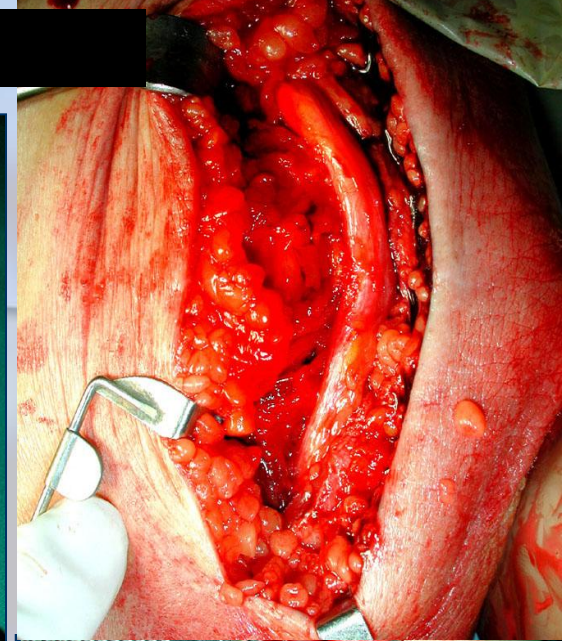
Segni: Tinel positivo mediale al gomito, elbow flexion test positivo, segno di Froment positivo, ipotrofia mm interossei



AL GOMITO



COMPRESSIONE N. ULNARE



AL CANALE DI GUYON



Sindrome da compressione nervo ulnare

Esami base: nessuno; inviarlo sulla base clinica o EMG studio conduzione sensitivo-motoria

Terapia iniziale: FANS, cortisonici

Terapia specialistica: neurolisi al gomito semplice o con trasposizione anteriore e/o neurolisi al canale di Guyon



Dito a scatto

Quadro clinico: scatto del dito in flesso-estensione con possibili blocchi in flessione o estensione

Esami base: nessuno, inviarlo in base alla clinica

Terapia iniziale: Fans in fase acuta

Terapia specialistica: infiltrazioni; ortesi di immobilizzazione; intervento di puleggiotomia



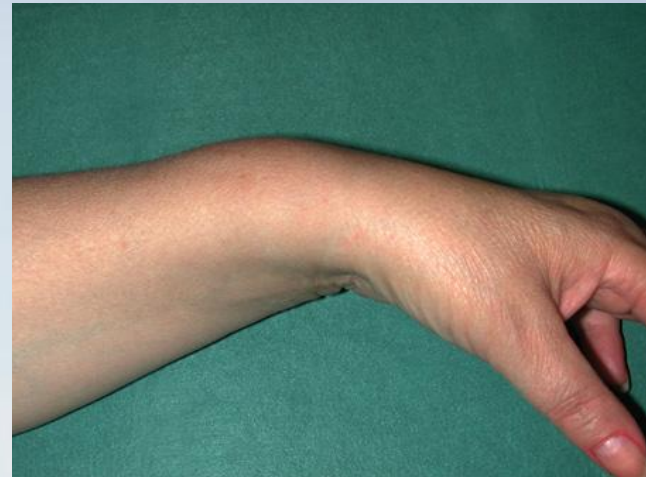Malattia di De Quervain

(tenosinovite stenosante ALP-EBP al I canale dorsale del carpo)

Dolore in regione stiloidea radiale alla ulnarizzazione del polso, associata a tumefazione

Crepitio alla abduzione-adduzione pollice

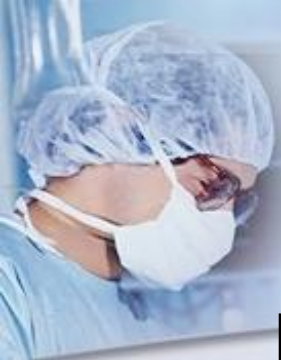Test di Filkenstein positivo



Terapia iniziale: FANS, ortesi

Terapia specialistica:

infiltrazioni cortisonici, intervento di tenolisi ALP-EBP



Epicondilite/Epitrocleite

Dolore laterale o mediale al gomito

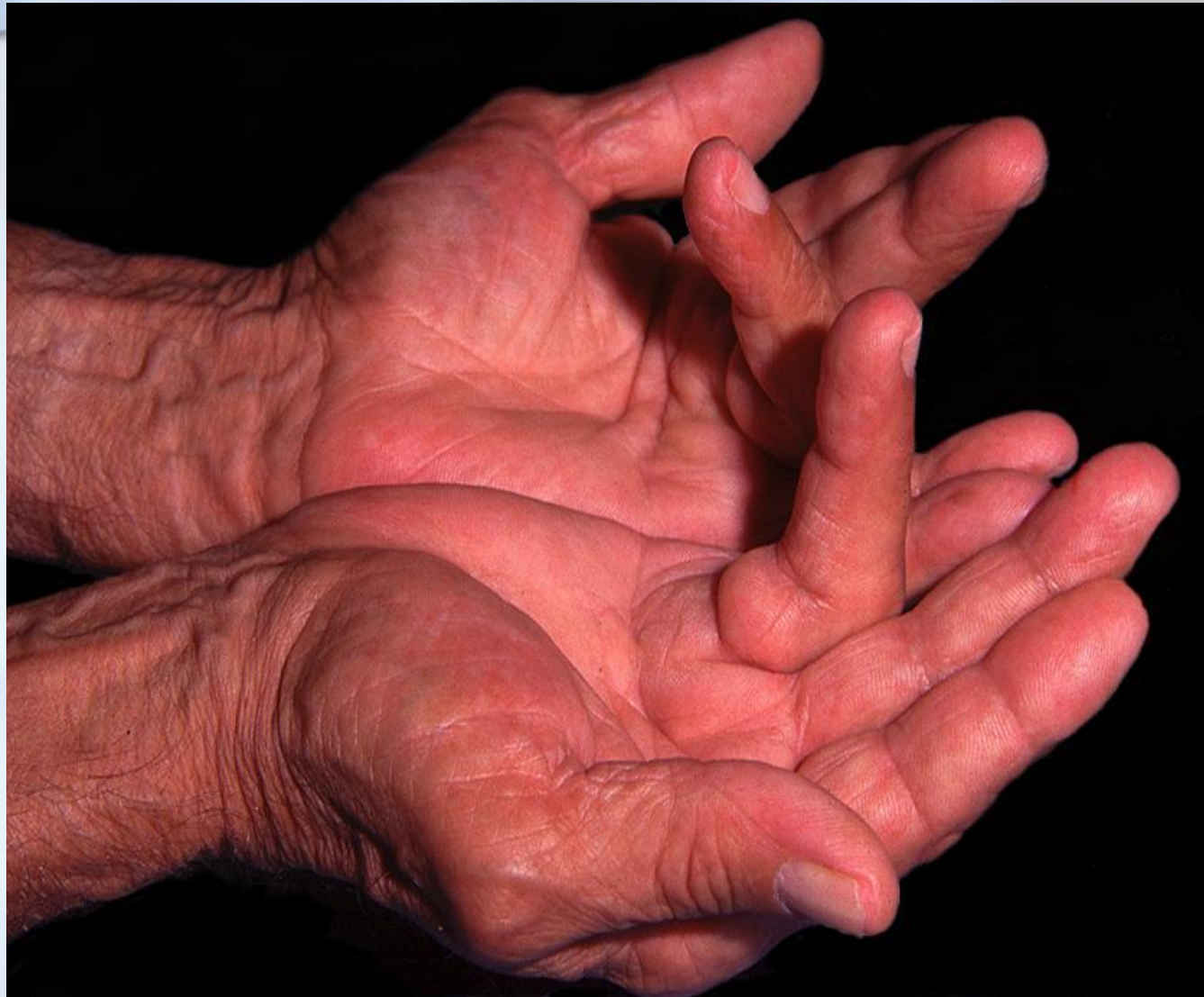Peggiora in estensione-supinazione polso
nell'epicondilite ed in flessione-pronazione
nell'epitrocleite

Esami base: radiografia del gomito

Terapia iniziale: FANS, ghiaccio, ortesi

Terapia specialistica: infiltrazioni cortisonici;
infiltrazione tessuto adiposo autologo; intervento
di plastica muscolotendinea (dopo circa sei mesi di
terapia conservativa)

Malattia di Dupuytren





Malattia di Dupuytren

Presenza di noduli, cordoni e ombelicate lungo le linee dei flessori al palmo e al dito non dolorosi

Retrazione articolazioni MF, IFP

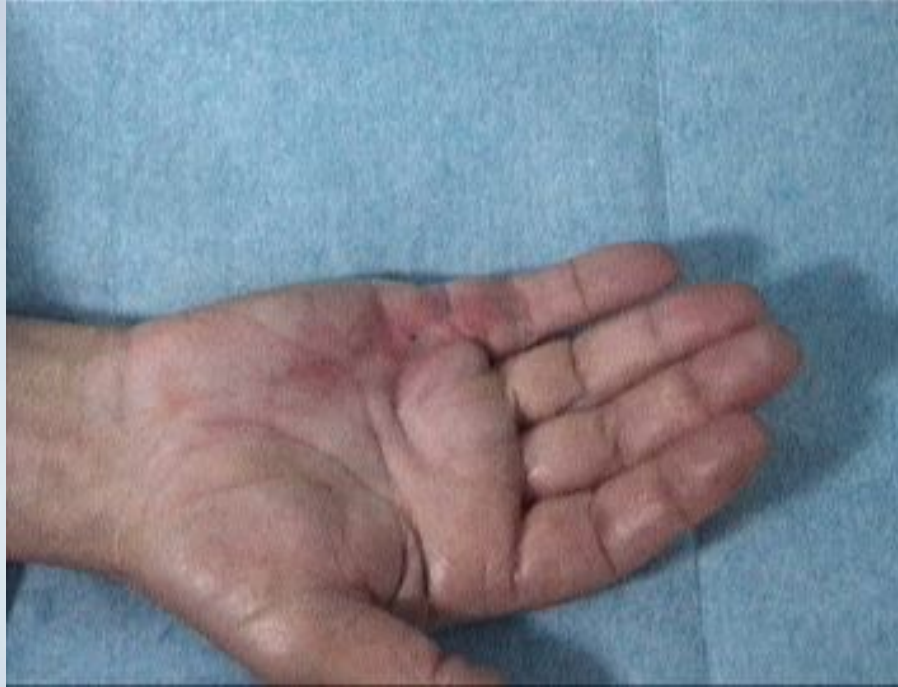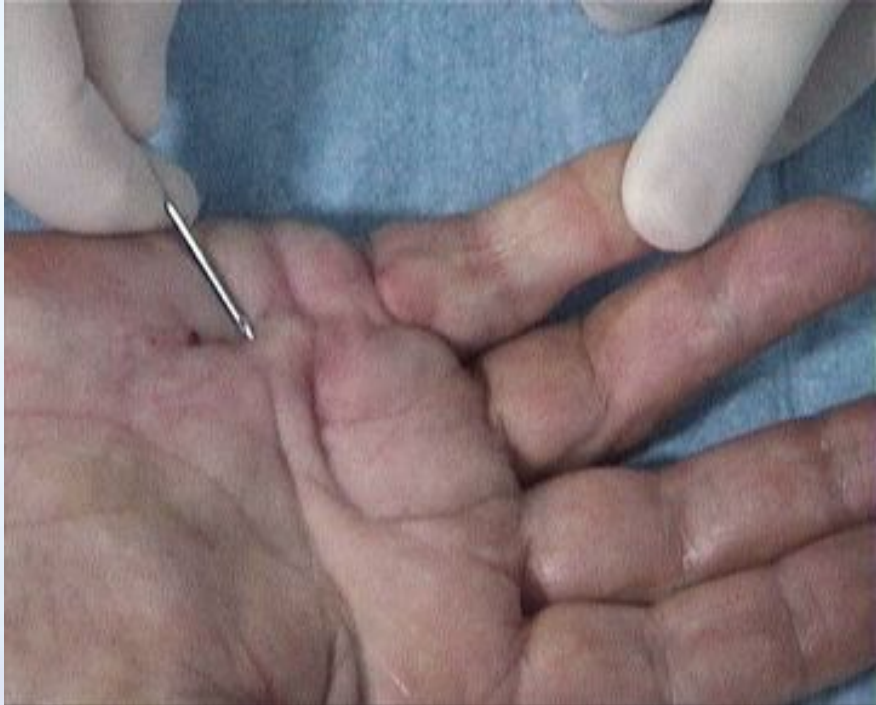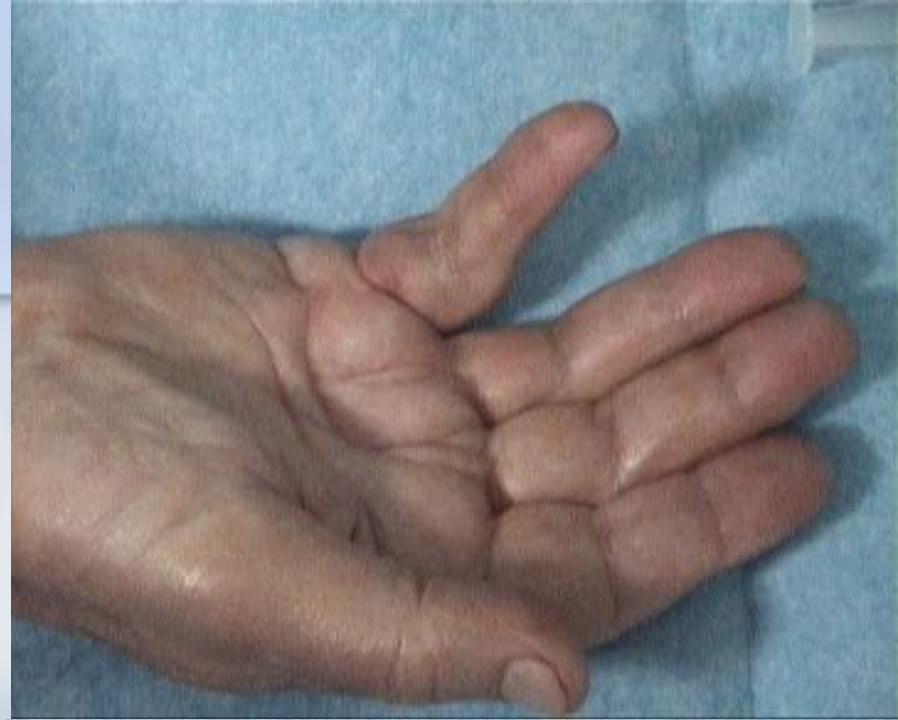Esami base: nessuno, inviare in base alla clinica

Nessuna terapia iniziale

Terapia specialistica: aponeurotomia percutanea con ago; aponeurectomia selettiva

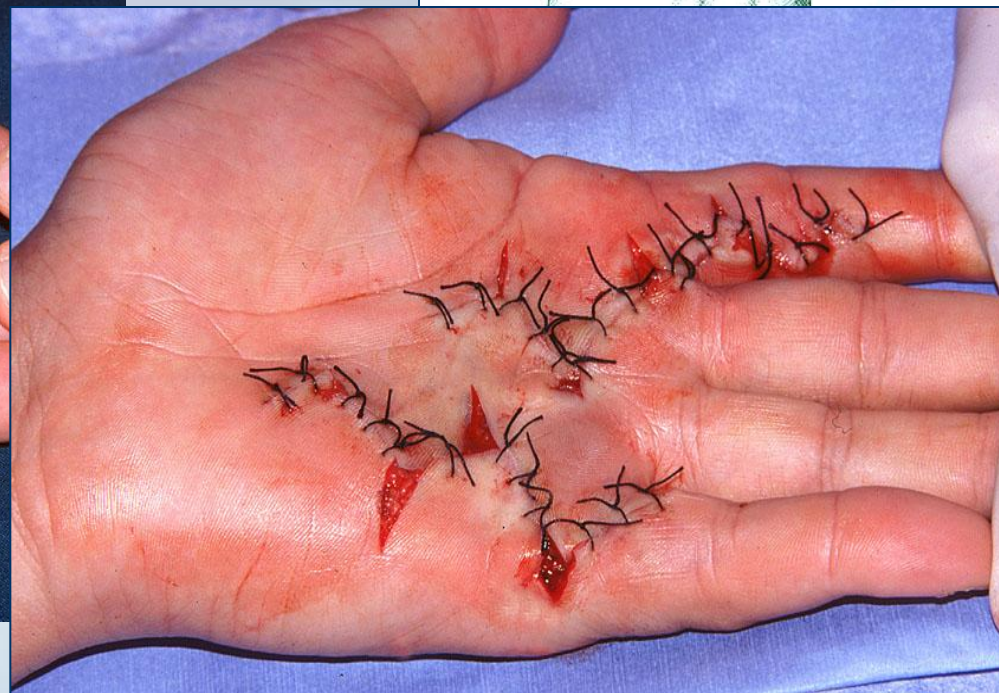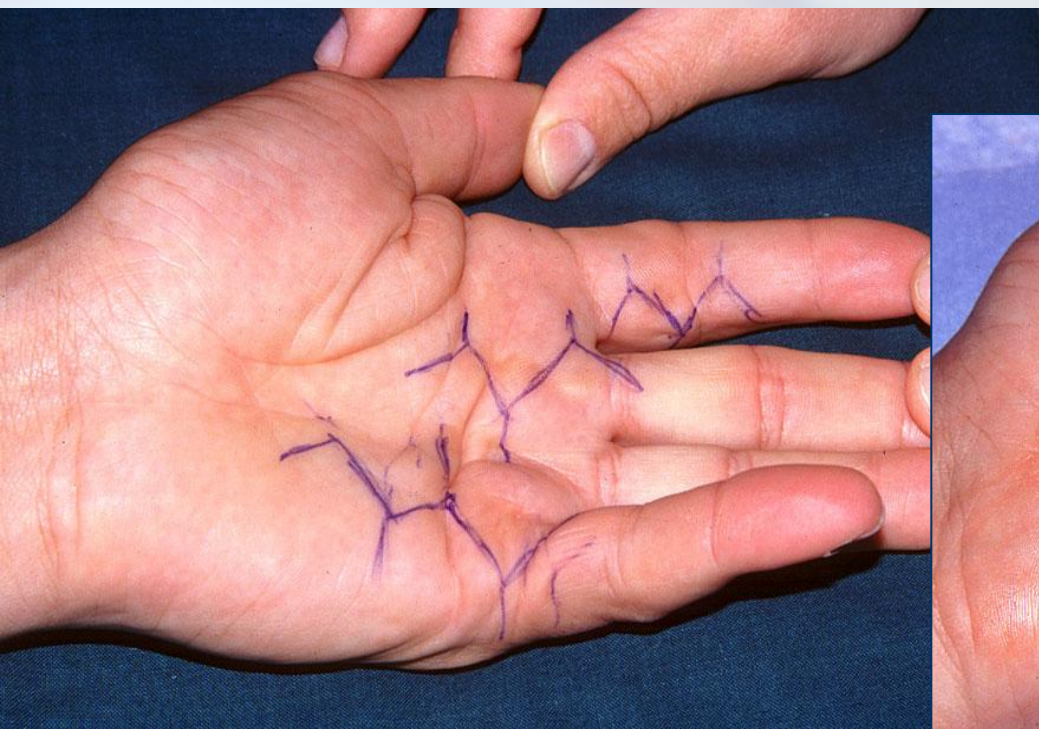
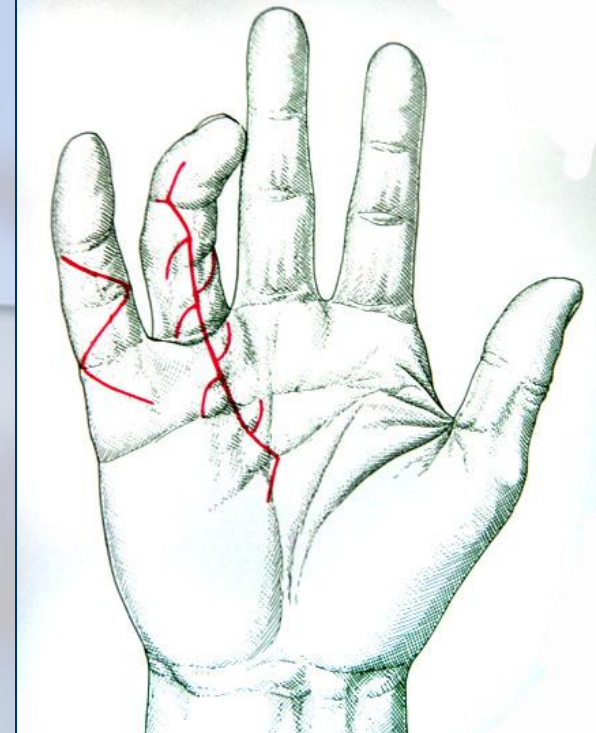


APONEUROTOMIA PERCUTANEA





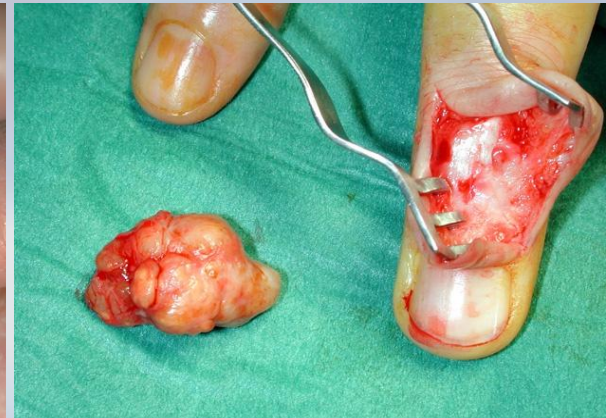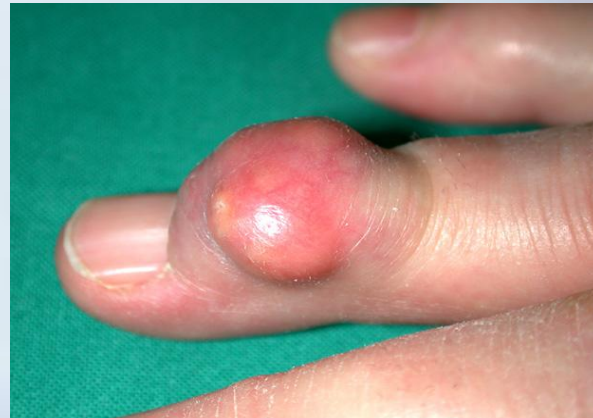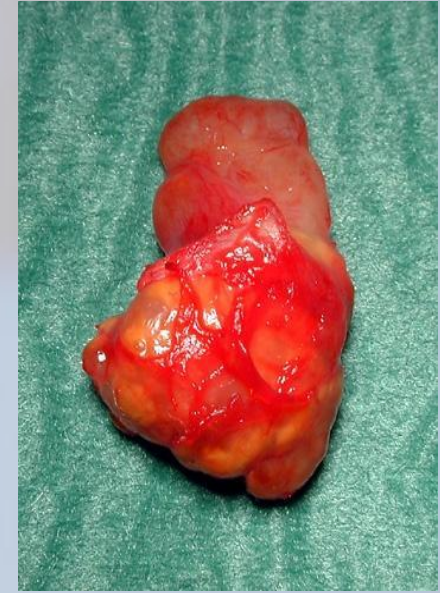
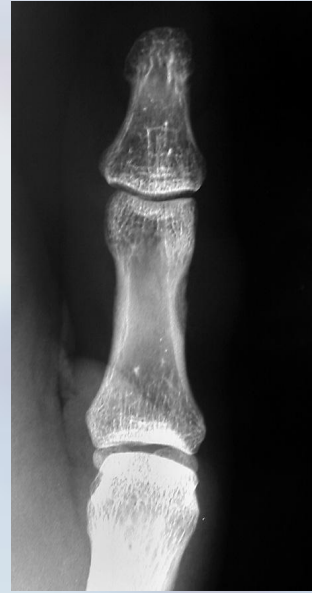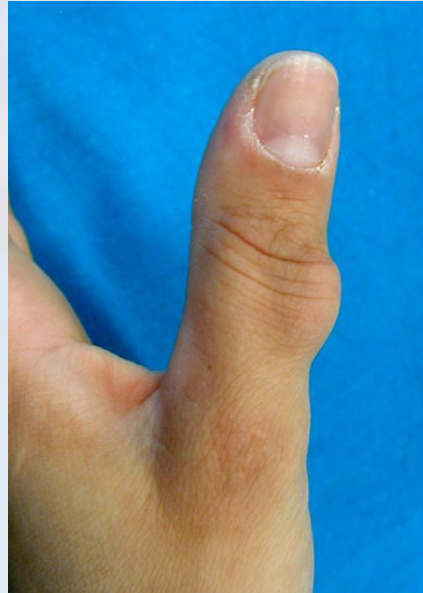APONEURECTOMIA SELETTIVA



Patologie meno frequenti

Tumore gigante Cellulare (TGC)

Basta il quadro
clinico

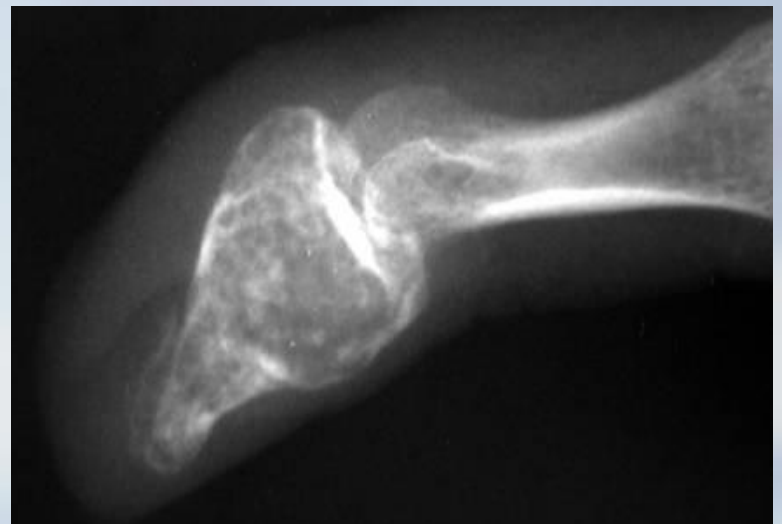
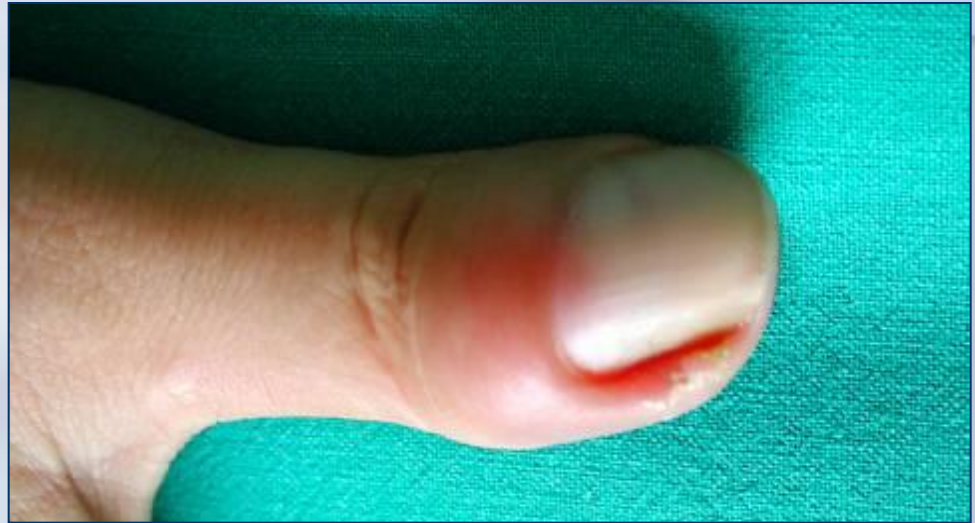

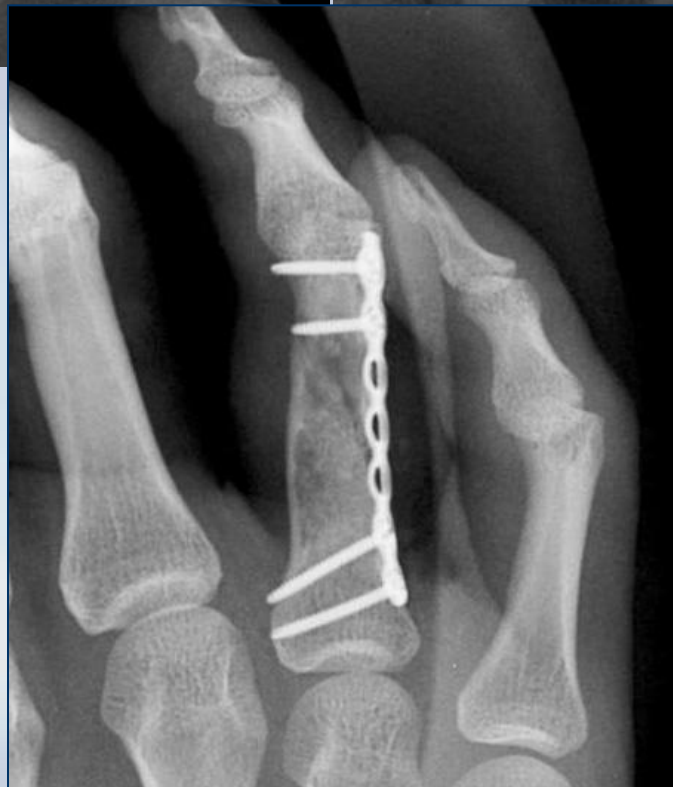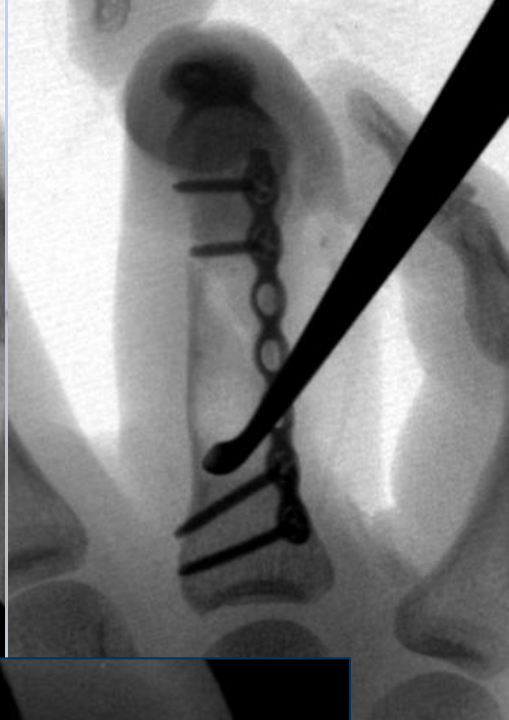
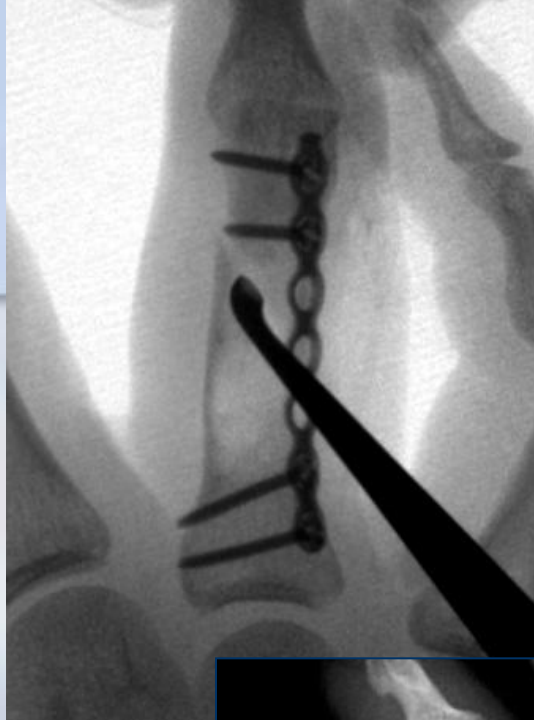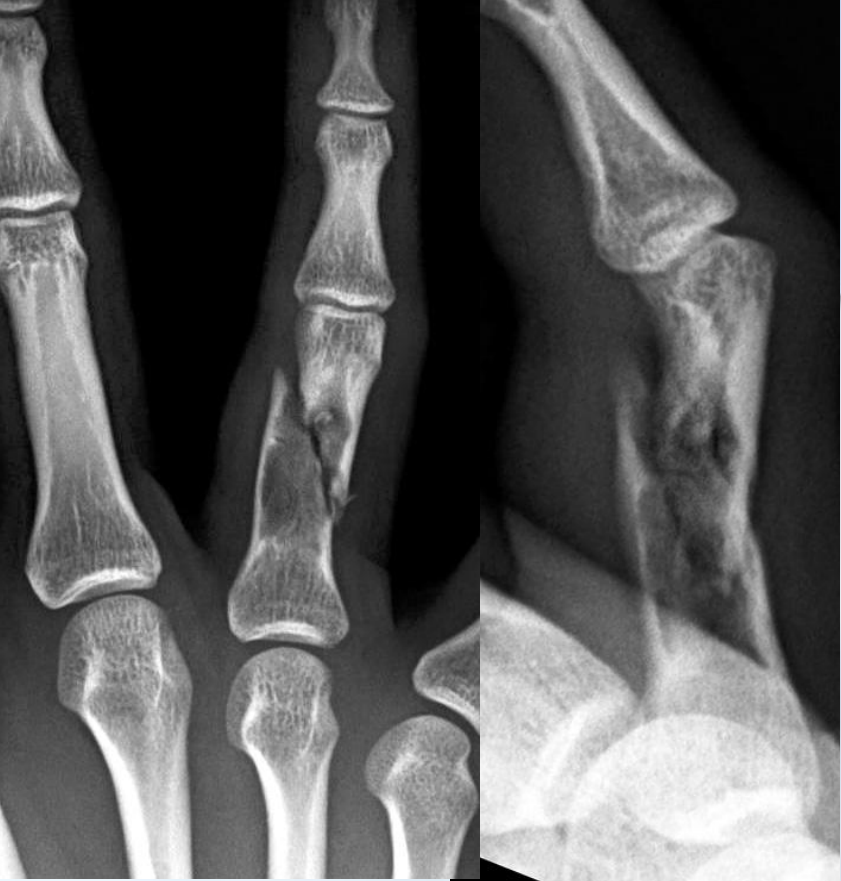Patologie meno frequenti

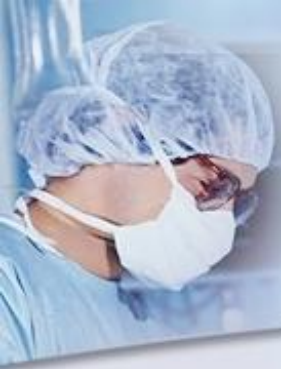Encondroma

Quadro clinico

Radiografia mirata







Esiti traumatici

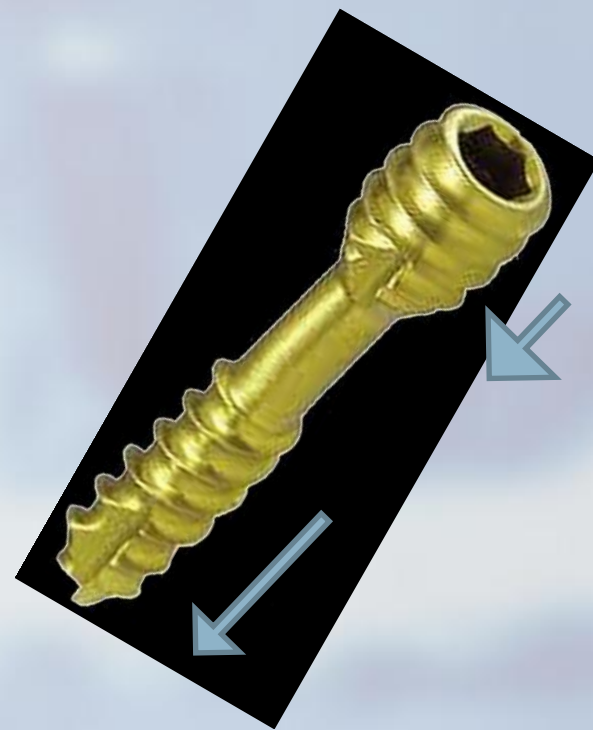
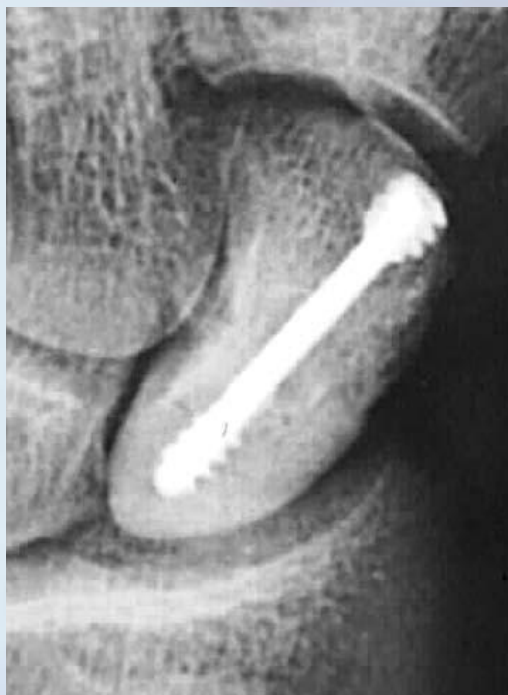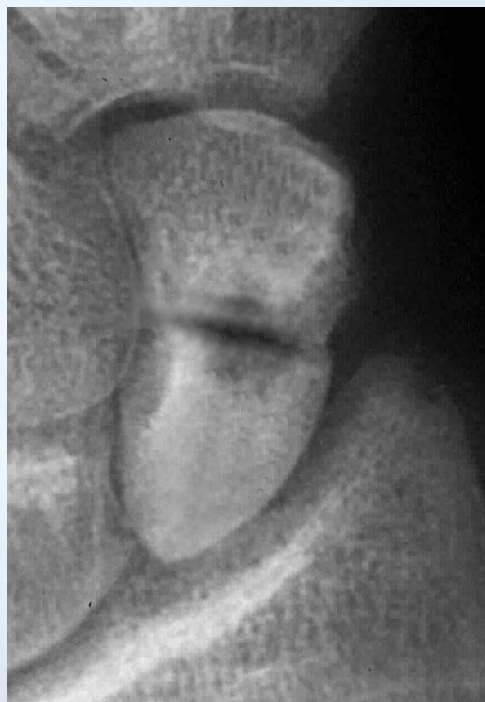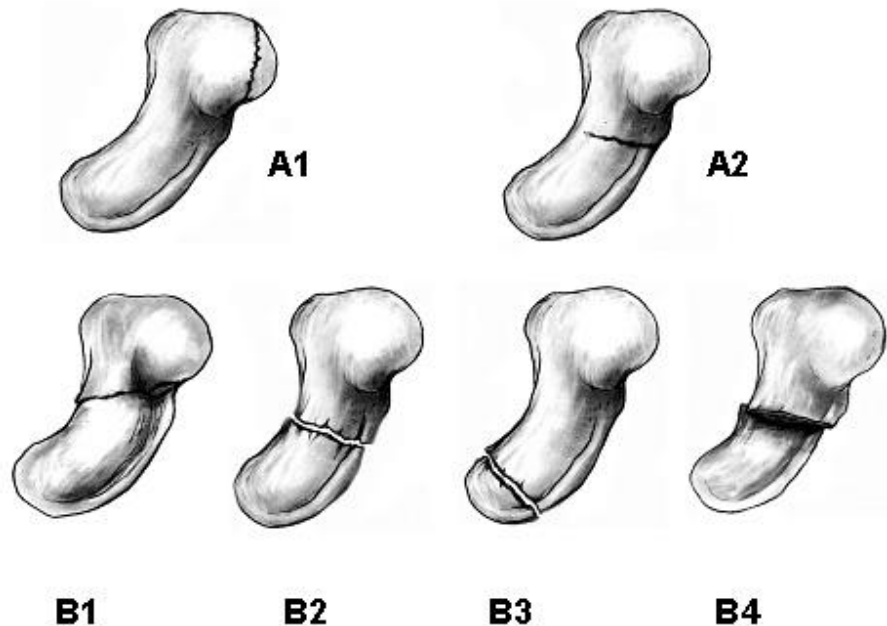
- Frattura scafoide carpale misconosciuta
- Rottura Leg. Coll. Ulnare pollice (LCU/Stener)
- Dito a "martello"
- Rottura tendine estensore lungo pollice
- Rottura tendini bicipitali



Fratture scafoide misconosciute

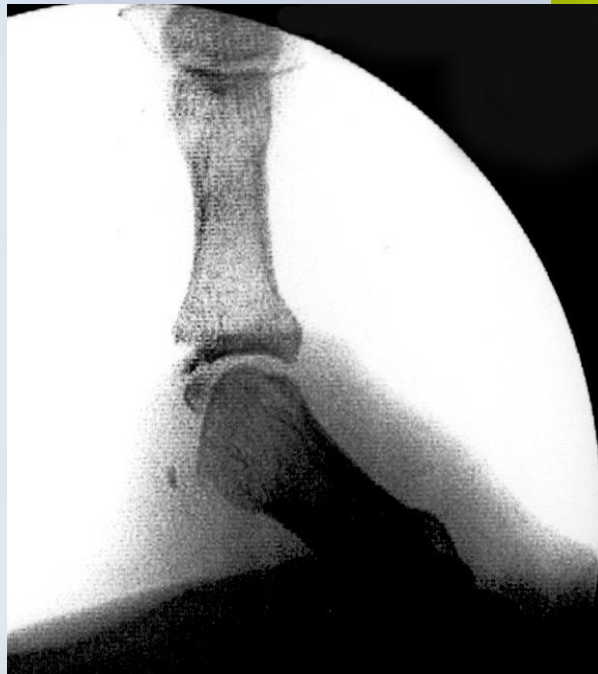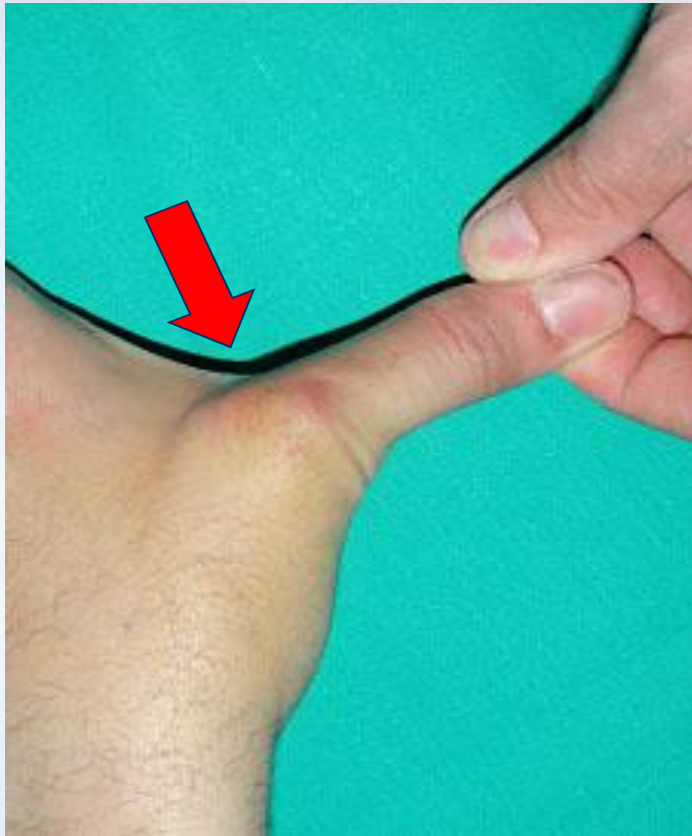
Dolore persistente dopo mesi

Esame base: radiografia

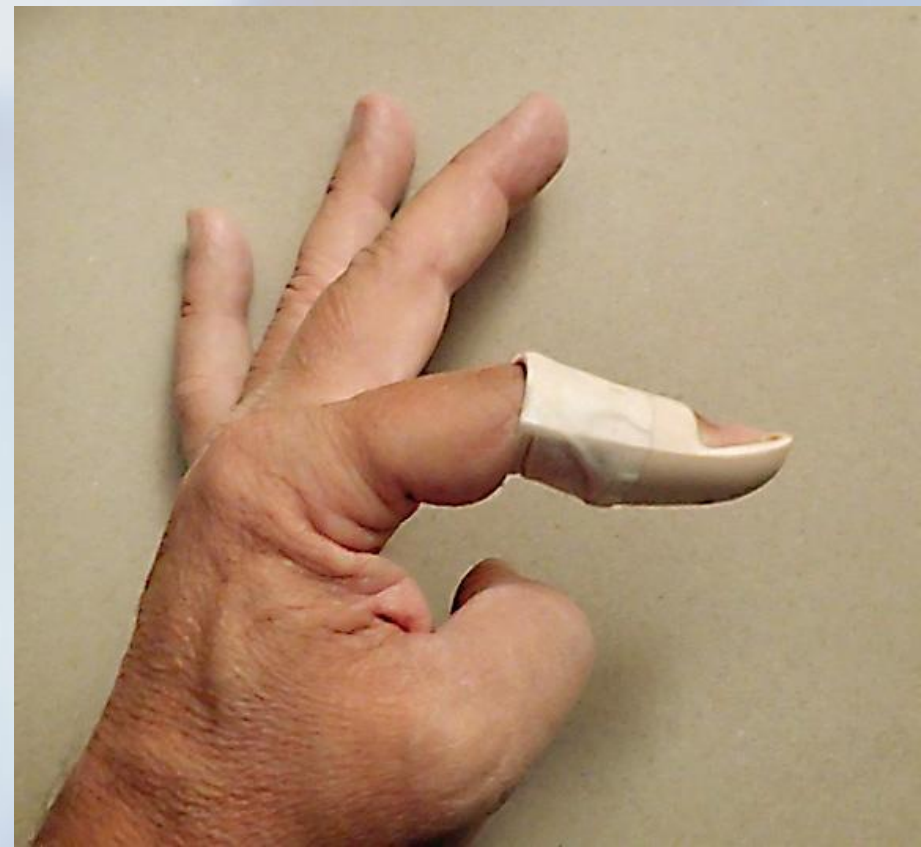
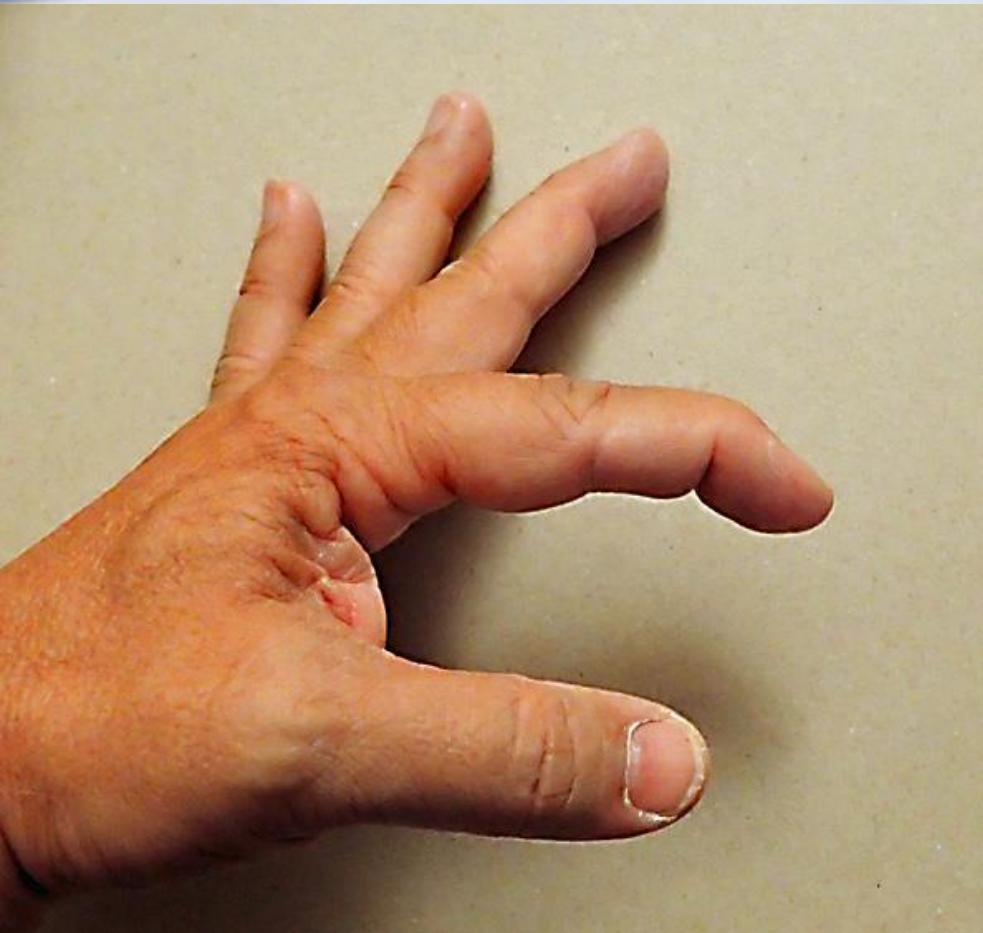


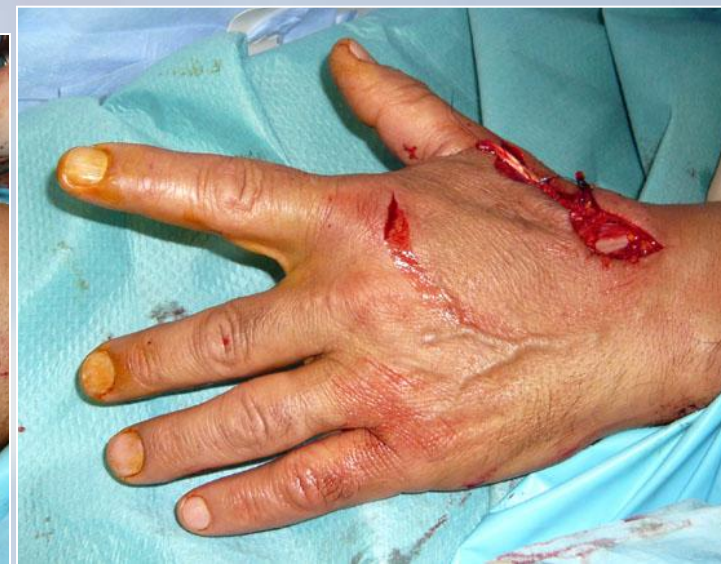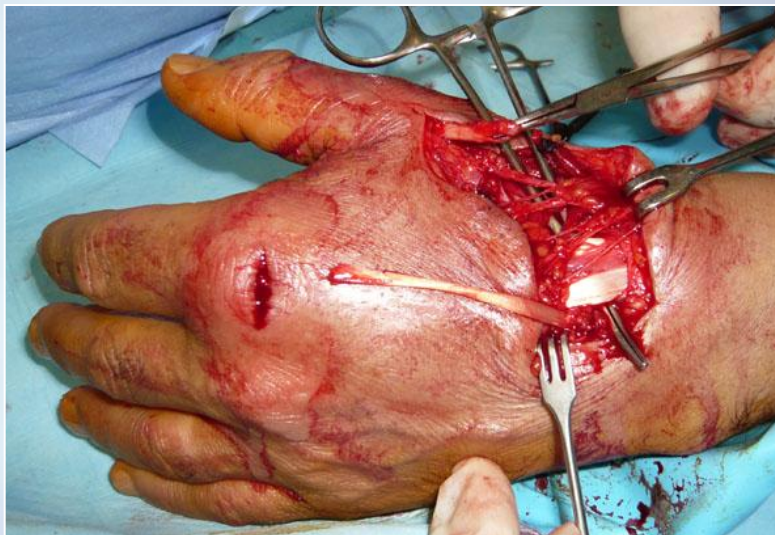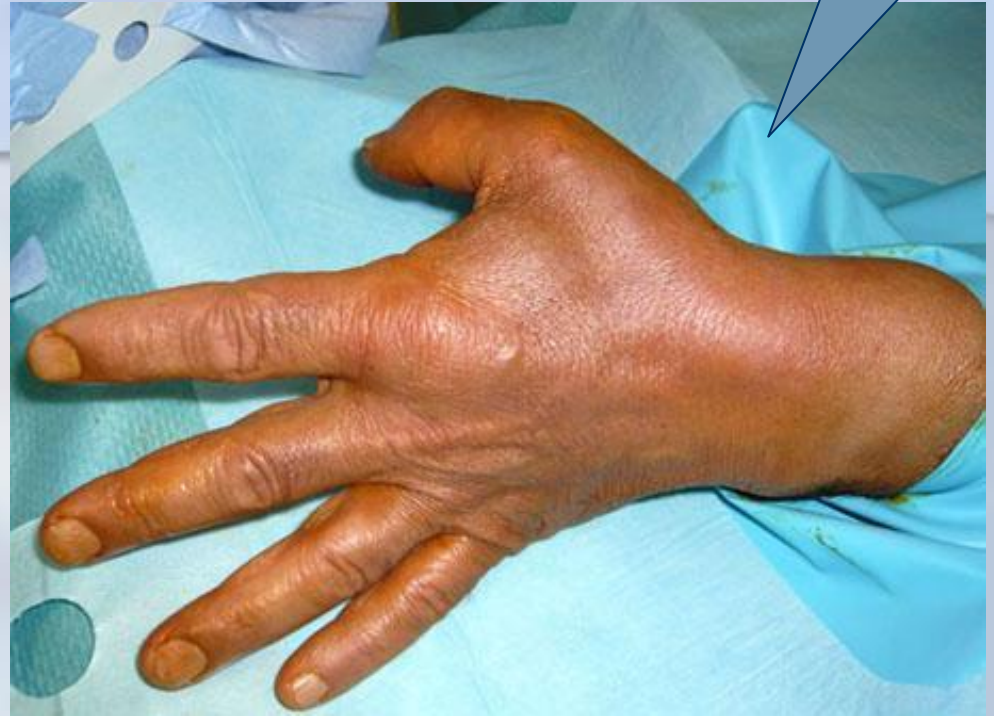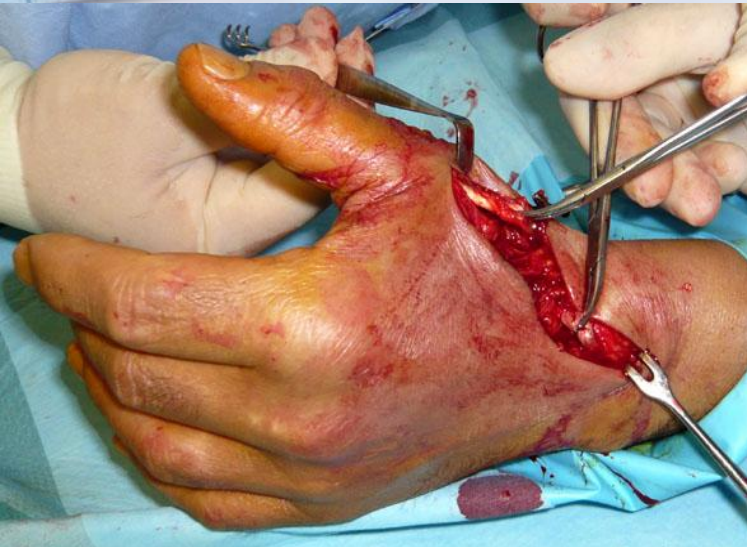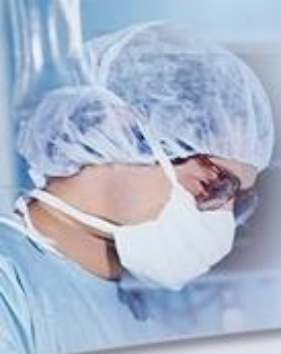Rottura del LCU del 1° dito
Skier's thumb - Pollice dello sciatore



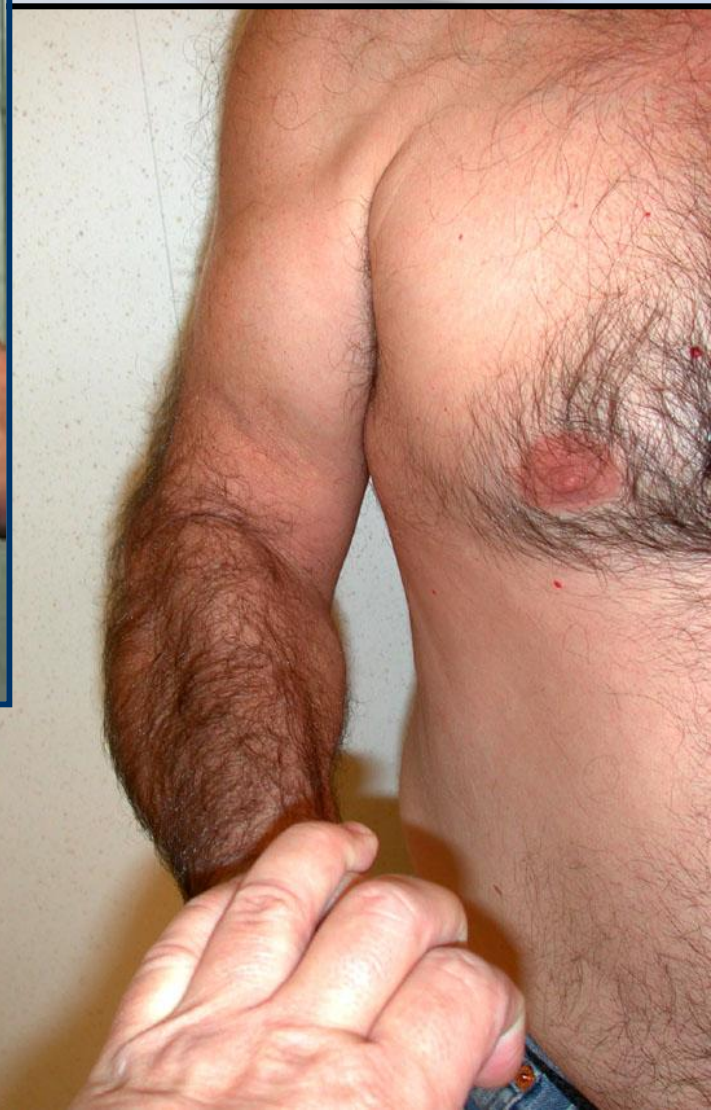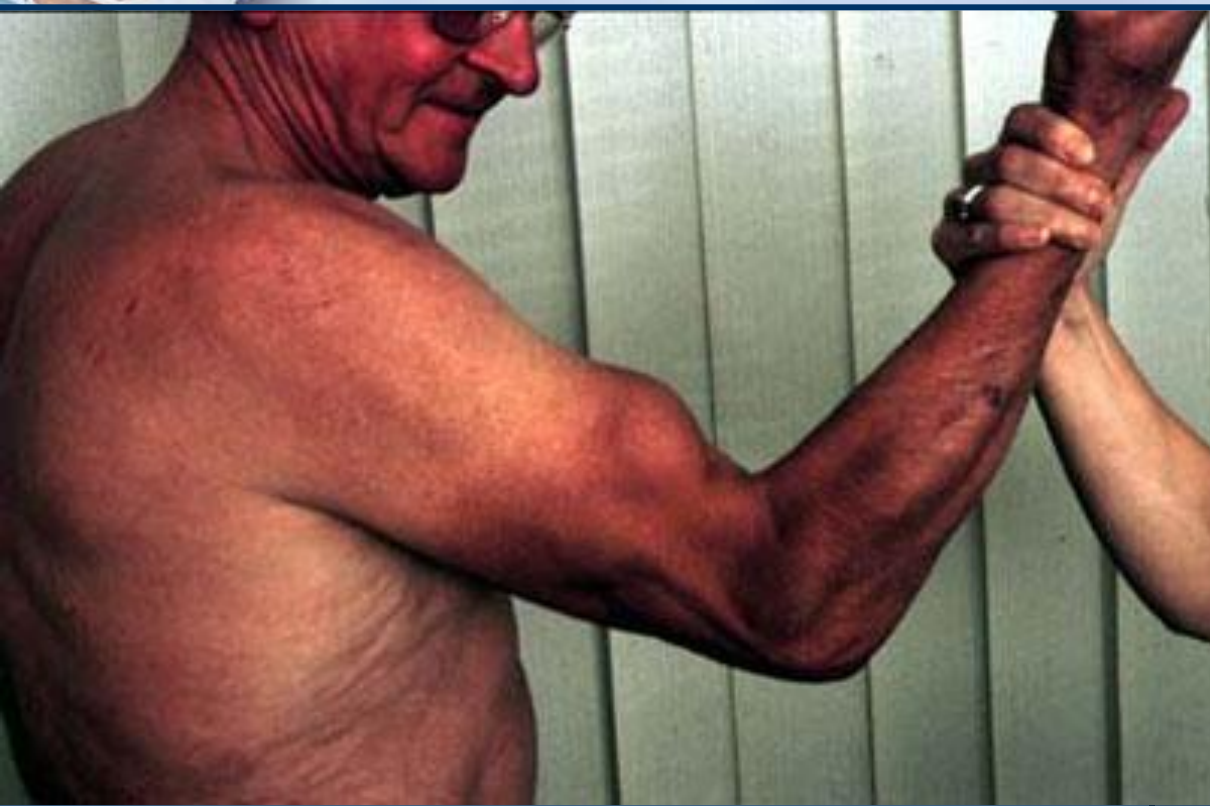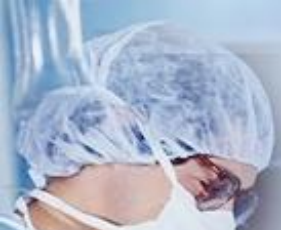**ROTTURA SOTTOCUTANEA
DELL'ESTENSORE ALLA IFD**



ROTTURA SOTTOCUTANEA DELL'E.L.P.



ROTTURA TENDINI BICIPITE





GRAZIE

